

CChR 2023

CONGRESO CHILENO DE RADIOLOGÍA

Libro Resumen

12 al 14 de Octubre

11 de octubre: Cursos pre-congreso
12 al 14: XVIII Congreso Alatra

Director: Dr. Francisco Garrido Cisterna

CChR.cl
Metropolitan Santiago Convention Center

SOCIEDAD CHILENA DE RADIOLOGÍA 80 aniversario

seram
Sociedad Española de Radiología Médica

DIRECTORIO SOCHRADI

Presidente	Dr. Christian Pérez
Vicepresidente	Dr. Carlos Riquelme
Secretario General	Dr. Rodrigo San Martín
Tesorero	Dr. Sergio Calcagno
Director Gremial	Dr. Jorge Andrade
Secretaria de Actas	Dra. María Ignacia Torrealba
Director Comunicaciones y TI	Dr. Sebastián Bravo
Past President	Dr. Marcelo Gálvez
Director Zonal Regiones I, II, XV	Dr. Marcelo Ávila
Director Zonal Regiones III, IV	Dr. José Miguel Núñez
Directora Zonal Región V	Dr. Andrés Rojas
Director Zonal Regiones VI, VII	Dr. Víctor Retamal
Director Zonal Regiones XVI, VIII, IX	Dr. Marcelo Sabando
Director Zonal Regiones X, XIV	Dr. Ricardo Wenger
Directora Zonal Regiones XI, XII	Dra. Raquel Olavarría
Director Zonal RM	Dr. Rolando Cocio
Editor Revista Chilena de Radiología	Dr. David Ladrón de Guevara

COMITÉ ORGANIZADOR



Dr. Francisco Garrido C.
Director
CChR 2023



Dr. Héctor Henríquez L.
Director
Científico



Dr. Carlos Riquelme P.
Director
Comité Organizador



Dr. Francisco Cruz O.
Director XI Encuentro
de Residentes



Dr. Joaquín Hevia M.
Co-Director XI Encuentro
de Residentes



Dr. Jorge Llanos C.
Director
Encuentro de Pregrado

Directores de módulo

Abdomen	Dra. Cecilia Besa Correa
Cabeza & Cuello	Dr. Ricardo Wenger Carrasco
Docencia	Dr. Francisco Garrido Cisterna & Dr. Jorge Llanos Cáceres
Imágenes Mamarias	Dra. Patricia Arancibia Hernández
Intervencional	Dr. Nicolás Zugbe Gottbrechtz
Musculoesquelético	Dr. Gonzalo Díaz Sepúlveda
Neurorradiología	Dr. Eduardo Peñailillo Toledo
Pediatría	Dra. Florencia de Barbieri Magnone
Tórax y Cardiovascular	Dra. Javiera Araya Campos
Ultrasonido	Dr. Carlos Riquelme
Urgencias	Dr. Pablo Cikutovic Molina

CONFERENCISTAS INTERNACIONALES

Argentina



Dra. Cristina Besada
Dra. Ercilia Mothe
Dr. Mariano Volpacchio

Brasil



Dr. Eduardo Carnier
Dr. Nelson Caserta
Dr. Lázaro Faria do Amaral
Dra. Denise Tokechi Amaral

Canadá



Dra. Claudia Ortega

Estados Unidos



Dr. Fernando Gutiérrez

España



Dr. Ángel Bueno Horcajadas
Dr. Fernando Gómez Muñoz
Dra. Lucía Graña López
Dra. María Jesús Martínez Pérez
Dra. Elena Parlorio
Dra. María Luz Parra Gordo
Dr. Tomás Ripollés González
Dr. Antonio Saiz Ayala
Dra. Carmen Trinidad López

México



Dr. Guillermo Elizondo Riojas
Dra. Ruby Espejo
Dr. Samuel Espinoza Tristán
Dra. Beatriz González

Perú



Dra. Claudia Lazarte

Uruguay



Dr. Carlos Carnelli

CONFERENCISTAS NACIONALES

Dr. Renato Alarcon
Dra. Patricia Arancibia
Dr. Diego Araneda
Dra. Javiera Araya
Dr. Rodrigo Araya
Dra. Daniela Barahona
Dr. Tomás Becker
Dr. Tomás Bernstein
Dra. Cecilia Besa
Dra. Patricia Bitar
Dr. Eduardo Botello
Dr. Eduardo Bravo
Dr. Luis Canales
Dr. Gonzalo Cardenas
Dr. Marcelo Castro
Dr. Pablo Cikutovic
Dr. Mauricio Contreras
Dr. Gonzalo Corral
Dr. Juan Pablo Cruz
Dr. Eduardo Cuvertino
Dr. Dan Dardik
Dr. Israel Díaz
Dr. Gonzalo Díaz
Dra. Florencia De Barbieri
Dr. José de Grazia
Dra. Isabel Fuentealba
Dr. Francisco Garrido
Dr. Cristián García
Dr. Alejandro González
Dra. Paulina González
Dr. Mauricio Guzmán
Dr. Cristián Hernández
Dr. Joaquín Hevia
Dr. Benjamin Horwitz
Dr. Álvaro Huete
Dr. Andrés Labra
Dr. Marcelo López
Dr. Ignacio Maldonado
Dr. Rodrigo Marín
Dr. Alejandro Martínez
Dr. Iván Melo
Dra. Claudia Moya
Dr. Emilio Muse
Dra. Paulina Neira
Dra. Pilar Orellana
Dra. Tamara Palavecino
Dr. Eduardo Peñailillo
Dra. Carolina Pérez
Dra. Lizbet Pérez
Dra. Claudia Piddo
Dra. Alejandra Pizarro
Dra. Georgette Pose
Dra. Tamara Ramírez
Dr. Andrés Retamal
Dr. Carlos Riquelme
Dra. Carla Sáez
Dra. Daniela Said
Dr. Felipe Sánchez
Dra. Lorena Sánchez
Dr. Francisco Sanhueza
Dr. Jair de Santana Matos
Dr. Manuel Santos
Dr. Giancarlo Schiappacasse
Dra. Valeria Schonstedt
Dr. Gonzalo Serrano
Dr. Claudio Silva
Dra. Marian Silva
Dr. Marcos Tapia
Dr. Álvaro Urzúa
Dra. Ignacia Vacarezza
Dr. Ricardo Wenger
Dr. Eugenio Zalaquett
Dr. Nicolás Zilleruelo

SALUDO INAUGURAL

No es fácil resumir 80 años en 5 minutos.

No estaba vivo en 1943, año en que nuestra Sociedad hace su aparición en la Medicina chilena, pero sí aspiro a vivir 80 años y ojalá estar para el centenario de la SOCHRADI.

Al estar en este auditorio puedo sentir e imaginar la emoción de aquellos colegas que iniciaron nuestra especialidad en el país cuando fueron notificados de que debían viajar a Europa para traer equipos y adquirir entrenamiento radiológico, probablemente comparable a la misma emoción que sentimos como médicos al saber que la Radiología sería nuestra especialidad o al recibir la noticia de que tendremos algún equipamiento nuevo en nuestro lugar de trabajo.

En 80 años muchos han aportado a ser lo que hoy mostramos no solo localmente sino también más allá de los límites que nuestra cordillera, mar y desierto nos imponen.

¿Pero qué significa que seamos una Sociedad? Hay muchas definiciones, pero esta es la que más me gusta.

Somos una estructura social viva;
En la que como personas interactuamos relacionándonos entre sí, algo que no siempre nos resulta fácil, y ahí se me vienen a la mente los colegas que llegan a preguntar a nuestras salas de informe, logrando ubicarnos por más que nos escondamos detrás de un monitor. Y cada café compartido entre colegas hablando de algún caso difícil o simplemente contando anécdotas del fin de semana.

Somos una estructura social viva;

Estableciendo vínculos que nos proporcionan un marco de referencia y aprendizaje, y ahí se me vienen a la mente la cantidad de frases utilizadas en los informes que alguna vez tomamos prestadas de nuestras y nuestros mentores e hicimos propias y como muchos vimos en alguno de ellos el cómo queríamos ser en un futuro.

Somos una estructura social viva;
De crecimiento personal, y ahí todos podemos reflexionar en como hemos crecido siendo parte de la SOCHRADI, asistiendo a los cursos, talleres o a los congresos en esta o sus versiones anteriores.

Debo manifestar mi admiración y agradecimiento a quienes iniciaron este camino y ojalá dejar esa inquietud en el corazón de los más jóvenes a que prolonguen la vida de nuestra Sociedad.

Hoy compartimos los 80 años con amigos de España como Sociedad invitada, de Canadá, EEUU, México, Colombia, Brasil, Uruguay y de nuestros vecinos de Perú y Argentina.

En la celebración de estos 80 años tomémonos el tiempo de recordar a los que comenzaron y a los que continuaron entendiendo que nuestra existencia y crecimiento también va de la mano con las empresas que nos acompañan.

Recordemos a quienes ya partieron.
A quienes hemos reconocido y a quienes injustamente hemos dejado en el olvido.

Aquí tenemos espacio para todos los radiólogos;
Los de regiones y los de Santiago, los que trabajan en el sistema público o en el privado, para los presenciales y para los telemáticos.

Disfrutemos esta celebración como corresponde. Un abrazo fraternal para cada uno de ustedes y larga vida a nuestra Sociedad.

Dr. Christian Pérez N.
Presidente SOCHRADI

SALUDO SERAM

Queridos compañeros de la Sociedad Chilena de Radiología,

Es un honor y un privilegio para la junta directiva de la Sociedad Española de Radiología Médica, SERAM, participar en vuestro congreso anual, aún más este año que celebráis el octogésimo aniversario de SOCHRADI.

Queremos agradecer, especialmente al presidente de Sochradi, Dr. Christian Pérez; al Director del cCongreso CChR 2023, Dr. Francisco Garrido; al Director del Comité Organizador del Congreso, Dr. Carlos Riquelme; y al resto del Comité Organizador, la invitación para colaborar en la planificación del programa científico del CChR2023 y agradecer todos los esfuerzos para que el congreso sea un éxito.

Un congreso de alto nivel en el que SERAM participa en la inauguración con la Conferencia Magistral "*La Visibilidad del Radiólogo*", y colabora con varias ponencias de diferentes sub-especialidades dadas por varios de nuestros ponentes más renombrados.

En Formación tenemos la oportunidad de compartir con el Dr. Guillermo Elizondo la mesa redonda "*Formación de radiólogos para el siglo XXI: visión de dos continentes*," y de participar en el Encuentro con Estudiantes de Medicina, intervenciones ambas que nos permiten intercambiar las similitudes y las diferencias de la formación pregrado y postgrado entre las diferentes sociedades de Latinoamérica y España.

No solo compartiremos nuestros conocimientos, sino también el escaso tiempo libre que nos suelen dejar estos congresos, con la celebración el último día del 80º aniversario de vuestra sociedad, a la que tenemos la gran suerte de asistir.

Después de este Congreso, esperamos y deseamos mantener en un futuro la colaboración entre ambas sociedades, SERAM y SOCHRADI.

Un saludo,

Dra. Elena Parlorio de Andrés
Responsable de estrategia de SERAM



Dra. Elena Parlorio, SERAM

SALUDO DIRECTOR CCHR 2023

Dr. Christian Pérez, Presidente SOCHRADI,

Dra. Elena Parlorio, Responsable de Estrategia de la Sociedad Española de Radiología Médica,

Dr. Nelson Caserta, Presidente de la Sociedad Paulista de Radiología y Diagnóstico por Imagen,

Dr. Carlos Carnelli, Vicepresidente de la Sociedad de Radiología e Imagenología del Uruguay,

Docentes invitados nacionales y extranjeros,

Estimados socios y colegas:

Es un honor y un privilegio poder dirigirme a ustedes en representación de todo el comité organizador del Congreso Chileno de Radiología 2023. Hemos trabajado durante mucho tiempo para diseñar un programa académico interesante e innovador, que responda a las necesidades de actualización continua de residentes, radiólogos generales y subespecialistas. Contamos con la valiosa participación de la Sociedad Española de Radiología Médica como invitada central de nuestro Congreso. Muchas gracias Dra. Parlorio por su presencia el día de hoy y por su intermedio a la Presidenta de la SERAM Dra. Asunción Torregrosa. Quiero agradecer también a los docentes de Argentina, Brasil, Canadá, Estados Unidos, México, Perú y Uruguay que nos honran con su presencia en este Congreso.

Este Congreso es muy especial, por varias razones: nos encontramos en un nueva ubicación que esperamos que cumpla las expectativas de cada uno de ustedes. El programa académico integra módulos que son nuevos, como Cabeza y Cuello, Radiología de Urgencias y Docencia, además del regreso del módulo de Ultrasonido. El día de ayer tuvimos dos interesantes cursos precongreso de educación e inteligencia artificial, temas transversales a la práctica radiológica, que estuvieron a cargo del Centro de Desarrollo Docente UC y el Instituto Milenio iHealth. Hoy en la tarde se realizará el tradicional encuentro nacional de residentes y el sábado, por primera vez, un encuentro con estudiantes de Medicina, quienes se acercarán a nuestra especialidad y tendrán un entretenido concurso de casos. A todo lo anterior, se suma un museo de la radiología, que los invito a recorrer para conocer interesantes historias sobre el desarrollo de la especialidad, y un número especial de la Revista Chilena de Radiología, que reúne interesantes artículos que llaman a la reflexión en esta importante fecha.

Y por supuesto, este Congreso es muy especial, celebramos los 80 años de la Sociedad Chilena de Radiología. Es tiempo de mirar el camino recorrido, honrar a nuestros maestros y por sobre todo, estar orgullosos de la historia de la cual somos herederos. A lo largo de estas ocho décadas, hemos sido testigos de avances tecnológicos que han transformado la especialidad, y también hemos presenciado la evolución de la radiología como una pieza fundamental en el diagnóstico y tratamiento de la enfermedad.

Miremos el futuro con optimismo. Tenemos un rol fundamental que cumplir en la formación de profesionales de la salud, la generación de políticas públicas para Chile, el desarrollo de la inteligencia artificial y nuevas tecnologías, entre otros desafíos, que nos permitirán imaginar la Sociedad Chilena de Radiología del año 2043, en el año del centenario. Todo lo anterior, no será posible sin un principio básico: es necesario hacer todos los esfuerzos necesarios para hacer visible la radiología en todos los contextos y todos los escenarios: la asistencia, la investigación, la gestión, en la academia o el

o el hospital.

Para que este evento sea un éxito, quiero dejar un desafío a cada uno de ustedes. Para que este evento sea un éxito, cada uno deberá cumplir con tres tareas: encontrar un nuevo amigo, aprender algo nuevo y llevarse una idea de proyecto para implementar en su lugar de trabajo.

Que estos 80 años sean solo el comienzo de una travesía aún más enriquecedora. **¡Larga vida a la Sociedad Chilena de Radiología! ¡Celebremos juntos los 80 años!**

Muchas gracias.

Dr. Francisco Garrido
Director CChR 2023



Dr. Francisco Garrido, Director CChR 2023


Ceremonia Inaugural CChR 2023

Ceremonia Inaugural

SALUDO DIRECTOR CIENTÍFICO

La especialidad más joven de la medicina es la Radiología, con sólo 128 años de existencia. Corresponde a un enorme mérito de la Sociedad Chilena de Radiología haber acompañado al desarrollo y ejercicio de esta profesión por 80 años, durante los cuales la tónica ha sido el cambio constante. Aparición e incorporación de diversas modalidades de estudio, nuevas tecnologías de la información y el posicionamiento como una de las especialidades centrales del quehacer médico. Todo esto ha sido posible gracias a la curiosidad que ha motivado preguntas, las cuales en conjunto con imaginación y creatividad han sido capaces de generar conocimiento a través de la aplicación del método científico. Este camino está lleno de dificultades, pero al mirar hacia atrás quedan las huellas del esfuerzo, lo que hemos crecido y la promesa de aportar con un granito de arena al nuevo conocimiento.



Dr. Héctor Henríquez, Director Científico

Con alegría y orgullo, como Comité Científico, vemos la gran cantidad de trabajos de investigación originales que cada año llegan a nuestro congreso, los que muestran compromiso y un creciente interés de los participantes, especialmente de nuestros residentes de radiología, quiénes cada año se preparan guiados por sus docentes para mostrar en pocos minutos lo que han sido meses o incluso años de esfuerzo.

En las siguientes páginas podrán encontrar una muestra de la curiosidad, imaginación y deseo de compartir este conocimiento.

Saludos cordiales,

Héctor Henríquez Leighton
Director Científico CChR 2023

Revisores de trabajos científicos

Agradecimientos a los revisores de trabajos científicos:

Dr. Renato Alarcón
Dra. Patricia Arancibia
Dra. Javiera Araya
Dra. Francisca Araya
Dra. Daniela Barahona
Dr. Ignacio Beddings
Dr. Tomás Bernstein
Dra. Cecilia Besa
Dr. Eduardo Bravo
Dr. Gonzalo Cardenas
Dr. Marcelo Castro
Dr. Italo Cavallo
Dr. Jerson Cea
Dr. Francisco Chiang
Dr. Pablo Cikutovic
Dr. Rolando Cocio
Dr. Mauricio Contreras
Dr. Gonzalo Corral
Dra. Carla Darras
Dra. Florencia De Barbieri
Dr. José de Grazia
Dr. Gonzalo Díaz
Dra. Catalina Estay
Dra. Daniela Figueroa
Dr. Francisco Garrido
Dr. Joaquín Hevia
Dr. Andrés Labra
Dr. David Ladrón de Guevara
Dr. Ignacio Maldonado
Dra. Karin Müller
Dr. Juan Olivos
Dra. Yessenia Orellana
Dr. Jorge Ortiz
Dr. Juan Pablo Cruz
Dr. Eduardo Peñailillo
Dra. Lizbet Pérez
Dra. Flavia Pizzolón
Dr. Carlos Riquelme
Dra. Pamela Romanque
Dra. Daniela Said
Dr. Rodrigo San Martin
Dr. Felipe Sánchez
Dr. Mario Santamarina
Dr. Giancarlo Schiappacasse
Dra. Margarita Switt
Dra. Fabiola Tarsetti
Dr. Carlos Toledo
Dr. Jaime Verdugo
Dr. Nicolás Zugbe

MUSEO DE LA RADIOLOGÍA

Al ingreso del CChR 2023 se instaló un túnel histórico, nuestro "Museo de la Radiología en Chile." Este museo se llevó a cabo con motivo de los 80 años de la Sociedad, y conmemoró hitos, personajes e influencia en la cultura de la radiología mundial, así como de la historia de Chile y de la propia Sociedad.

Esta exhibición fue montada como un homenaje a todos los equipos de salud de los servicios de radiología de hospitales, consultorios y centros médicos en todo el país, a sus médicos, tecnólogos, enfermeros, TENS y personal administrativo, quienes han trabajado incansablemente en beneficio de la salud nacional.

La investigación, desarrollo y diseño del museo fueron llevados a cabo por el Dr. Marcelo Gálvez, ex presidente de Sochradi, y Andrea Ballocchi.



Museo Sochradi

I Encuentro con Estudiantes de Medicina

En el marco del CCHR 2023 se realizó el primer encuentro de pregrado, que convocó a estudiantes de medicina de distintas universidades de nuestro país. Esta instancia nace por el deseo de acercar el mundo de la radiología a estudiantes de medicina, visibilizando la relevancia de los estudios de imágenes en la medicina actual, que constituye un elemento transversal en el ejercicio de esta profesión. También buscamos crear interés y motivar a aquellos estudiantes que se sientan atraídos por la radiología como una opción de especialización futura.

El encuentro se llevó a cabo durante la tercera jornada del congreso, y congregó a más de 50 estudiantes de todo el país. Contó con la exposición de reconocidos radiólogos del ámbito nacional e internacional, todos con gran experiencia en el área de docencia, en los que contamos al Dr. Luis Canales (Chile) con el tema"La orden de rayos X", Dr. Álvaro Huete con su exposición "¿Cómo los radiólogos hacen los diagnósticos?", y la Dra. Georgette Pose con la charla "¿Cómo ingresar a un programa de residencia en radiología en Chile?". De España nos visitó la doctora Dra. Elena Parlorio, como representante de SERAM, exponiendo sobre "El papel del radiólogo en un servicio de radiología", en una conferencia que revisó los distintos roles que ejercemos durante nuestra práctica clínica diaria. La jornada continuó con un panel de residentes, donde 3 estudiantes de distintos programas de especialización en radiología, en un ambiente distendido, compartieron sus experiencias a los asistentes, incluyendo vivencias tanto académicas como en lo personal. Para finalizar el encuentro se realizó una exposición interactiva con casos radiológicos clínicos y trivia radiológica utilizando Kahoot, donde los estudiantes participaron con gran entusiasmo. Los 3 mejores puntajes obtuvieron un premio, el cual recibieron en la ceremonia de clausura del CCHR, haciéndolos de esta forma parte integral de nuestro congreso.

El organizar esta jornada fue una apuesta del comité organizador del CCHR y creemos que la experiencia fue positiva, logrando los objetivos propuestos. Los asistentes participaron activamente durante toda la jornada. Esperamos que este encuentro sea el primero de muchos y que se transforme en una instancia para transmitir la pasión por la radiología a nuevas generaciones de médicos.

Dr. Jorge Llanos
Dr. Francisco Garrido
Directores Encuentro Pregrado
CChR 2023



I Encuentro Estudiantes de Medicina



Encuentro de Residentes en el CCHR 2023: Un Viaje Épico a la Radiología Lúdica en el Universo de Star Wars

El Encuentro de Residentes en el Congreso Chileno de Radiología 2023 se erigió como un hito inolvidable en la historia de la radiología académica. Este evento, diseñado para ser especial y más entretenido, cobró un significado adicional al estar enmarcado en la celebración de los 80 años de la Sociedad Chilena de Radiología. No solo cumplió su propósito educativo, sino que trascendió las expectativas al fusionar el conocimiento con la creatividad y la diversión, todo dentro del cautivador universo de Star Wars..

El auditorio, rebosante de entusiasmo, se llenó hasta el último asiento. La atmósfera del auditorio resonó con risas y aplausos mientras los equipos competían con ingenio y destreza. El Jeopardy, diseñado con 5 niveles de dificultad, cubría subespecialidades que abarcaron Radiología Torácica y Cardiovascular, Abdominal, Neurorradiología, Radiología Pediátrica, Mama, Musculoesquelético, Ultrasonido y Casos Misceláneos. Estos últimos incluyeron preguntas de trivia radiológica y signos clásicos, agregando un elemento educativo y de entretenimiento adicional.

La competencia no solo se limitó a responder casos radiológicos; en una parte emocionante del concurso, los concursantes se desafiaron a duelos de sables de láser en un ambiente inspirado en Star Wars. Este agregado singular, combinó la destreza radiológica con la acción teatral, llevando la experiencia a nuevas alturas de emoción y participación, demostrando la importancia de cultivar las habilidades blandas entre los residentes.

Los participantes enfrentaron un desafío adicional, ya que tuvieron tan solo 15 segundos para responder a cada caso, agregando una mayor dificultad y presión al juego. A excepción del "Final Jeopardy", donde en un último caso, los equipos apostaron todo su puntaje y contaron con 30 segundos para lograr el triunfo.

La combinación de disfraces, sables de luz, máquinas de humo, luces laser y la participación de cosplayers inyectó una dosis de diversión y creatividad a la competencia, elevándola a un nivel totalmente nuevo.

Los ganadores fueron aclamados, pero todos los participantes demostraron un compromiso excepcional con la radiología y un deseo insaciable de aprender y crecer.

Este resumen del Encuentro de Residentes, que presenta un vistazo vívido y emocionante de los momentos destacados, se convierte en una pieza fundamental del libro de resúmenes del CCHR 2023. Las fotografías adjuntas capturan la esencia vibrante de este evento, garantizando que la memoria de este día perdure.

Agradecemos a todos los participantes, a la audiencia entusiasta, a la directiva de SOCHRADI, al comité organizador y a cada persona que contribuyó a hacer posible este evento inolvidable. Sigamos promoviendo el aprendizaje memorable y entretenido en nuestra apasionada comunidad de radiología.

¡Hasta el próximo CCHR 2024!

Dr. Francisco Cruz Olivos
Dr. Joaquín Hevia Morel
Directores Encuentro de Residentes
CCHR 2023

Encuentro Residentes

ESQUEMA PROGRAMA ACADÉMICO

JUEVES 12 OCT

07:30 – 08:30 ACREDITACIÓN

08:30 – 10:00
Salón 1: **Abdomen & Pelvis**
Salón 2: **Neurorradiología**
Salón 3: **Trabajos Científicos**
Salón 4: **Pediatría**
Salón 5: **Docencia**
Salón 6: **XVIII Congreso Alatra**

10:00 – 10:30 COFFEE BREAK

10:30 – 12:00

Salón 1: **Abdomen & Pelvis**
Salón 2: **Neurorradiología**
Salón 3: **Trabajos Científicos**
Salón 4: **Pediatría**
Salón 5: **Docencia**
Salón 6: **XVIII Congreso Alatra**

12:00 – 13:00
CEREMONIA INAUGURAL

13:00 – 14:30 ALMUERZO & SIMPOSIOS

Salón 1: **Simposio Mindray**
Salón 4: **Simposio Philips**

14:30 – 16:00
Salón 1: **Abdomen & Pelvis**
Salón 2: **Neurorradiología**
Salón 3: **Trabajos Científicos**
Salón 4: **Pediatría**
Salón 5: **Encuentro de Residentes**
Salón 6: **XVIII Congreso Alatra**

16:00 – 16:30 COFFEE BREAK

16:30 – 17:45
Salón 1: **Abdomen & Pelvis**
Salón 2: **Neurorradiología**
Salón 3: **Trabajos Científicos**
Salón 4: **Pediatría**
Salón 5: **Encuentro de Residentes**
Salón 6: **XVIII Congreso Alatra**

17:45 – 18:20 Premiación Residentes

18:30 Philips Innovation Night

VIERNES 13 OCT

07:30 – 08:30 ACREDITACIÓN

08:30 – 10:00
Salón 1: **Tórax & Cardiovascular**
Salón 2: **Ultrasonido**
Salón 3: **Trabajos Científicos**
Salón 4: **Musculoesquelético**
Salón 5: **Cabeza & Cuello**
Salón 6: **XVIII Congreso Alatra**

10:00 – 10:30 COFFEE BREAK

10:30 -11:20
MESA REDONDA

11:30 – 13:00

Salón 1: **Tórax & Cardiovascular**
Salón 2 : **Ultrasonido**
Salón 3: **Trabajos Científicos**
Salón 4: **Musculoesquelético**
Salón 5: **Cabeza & Cuello**
Salón 6: **XVIII Congreso Alatra**

13:00 – 14:30 ALMUERZO & SIMPOSIO

Salón 7: **Taller GE**

14:30 – 16:00

Salón 1: **Tórax & Cardiovascular**
Salón 2: **Imágenes Mamarias**
Salón 3: **Reuniones SOCHRADI**
Salón 4: **Musculoesquelético**
Salón 5: **Cabeza & Cuello**
Salón 6: **XVIII Congreso Alatra**

16:00 – 16:30 COFFEE BREAK

16:30 – 18:00
Salón 1: **Tórax & Cardiovascular**
Salón 2: **Imágenes Mamarias**
Salón 3: **Reuniones SOCHRADI**
Salón 4: **Musculoesquelético**
Salón 5: **Cabeza y&Cuello**
Salón 6: **XVIII Congreso Alatra**

SÁBADO 14 OCT

08:30 – 09:00 ACREDITACIÓN

09:00 – 10:00
Salón 1: **Urgencias**
Salón 2: **Imágenes Mamarias**
Salón 3: **Reuniones SOCHRADI**
Salón 4: **Intervencional**
Salón 5: **Encuentro de Pregrado**
Salón 6: **XVIII Congreso Alatra**

10:30 – 11:00 COFFEE BREAK

11:00 – 12:30

Salón 1: **Urgencias**
Salón 2: **Imágenes Mamarias**
Salón 3: **Reuniones SOCHRADI**
Salón 4: **Intervencional**
Salón 5: **Encuentro de Pregrado**
Salón 6: **XVIII Congreso Alatra**

12:30 – 13:30
CEREMONIA CLAUSURA

13:30 – 14:30 ALMUERZO ASAMBLEA

13:30 – 15:30
Salón 4: **Asamblea Anual Socios**

14:30 – 18:30
Salón 6: **XVIII Congreso Alatra**

Programa Completo

Presentaciones Orales

Primer Lugar:
Liberación percutánea de dedo en gatillo guiado por ultrasonido: serie de casos.
Autores: Dr. Michael Hirsh, Rodrigo Cid, Francisco Vera, Pelayo Arrieta.
Universidad de la Frontera - Clínica Alemana de Temuco

Segundo Lugar:
¿Existe Relación entre el Grado de Ascenso Gástrico y el Ascenso Hepático vs el Pronóstico de los Niños con Hernia Diafragmática Congénita Izquierda?
Autores: Paulina Esparza, Claudio Lagos, Luis Ziehe, Álvaro Flores, Cristián García Florencia De Barbieri.
Universidad Católica de Chile.

Tercer Lugar:
Utilización de imágenes diagnósticas en Chile durante el 2019: primer estudio poblacional con datos basados en el sistema de codificación y financiamiento de grupos relacionados a diagnósticos.
Autores: Cristi J, Cocio R, Iris Delgado, Blaskovic F, Covarrubias JP.
Clinica Alemana - Universidad del Desarrollo.

Pósters Científicos

Primer Lugar:
Ecografía de la Lengua como sitio inhabitual - un enfoque en la técnica y el diagnóstico precoz de Patologías Linguales.
Autores: Campos O, Aris R, Whittle C, Niedmann JP
Clinica Alemana - Universidad del Desarrollo.

Segundo Lugar:
Errores de la Gastrulación, cuando el camino se desvía.
Autores: Perez B, Orellana P, Nuñez R, Lopez M, Miranda G, Robles C
Hospital Clínico Universidad de Chile

Tercer Lugar:
Linfoma extranodal en abdomen y pelvis: presentación de casos.
Autores: Aguilera G, Cid R, Aravena R, Gübelin C, Meléndez J, Peña M.
Universidad de la Frontera - Hospital Hernán Henríquez Aravena de Temuco

GANADORES CChR 2023

Casos Desafío Diagnóstico

Primer Lugar:
Dra. Francisca Venegas

Segundo Lugar:
Dra. Guillermo Aguilera, Dr. Michael Hirsch, Dra. Muriel San Martin

Encuentro Residentes

Primer Lugar:
Dr. Juan Pablo Barriga Vargas, Universdad Andrés Bello
Dr. Rudy Aravena, Universidad de la Frontera

Residentes Destacados

Dra. Laura Ignacia Campos Depix, Universidad Andrés Bello
Dra. Camila Cifuentes Jiménez, Universidad del Desarrollo
Dr. Lukas Karachon Essedin, Pontificia Universidad Católica de Chile
Dr. Alejandro Yair Freundlich Deutsch, Universidad de los Andes
Dr. Nicolás Ignacio Martínez Martínez, Universidad Autónoma de Chile- Talca
Dr. Nicolás Gabriel Molina Vásquez, Universidad de Santiago de Chile
Dr. Diego Armando Núñez Leiva, Universidad de Concepción
Dra. Lorena Andrea Piquimil Meneses, Universidad de Antofagasta
Dr. Sebastián Andrés Poblete Moya, Universidad de Chile
Dr. Cristóbal Antonio Reyes Maldonado, Universidad de la Frontera
Dr. Alberto Felipe Schilling Cuellar, Universidad Mayor
Dr. Sebastián Ivo Vadulli Rubio, Universidad Católica del Norte
Dr. Alonso Ignacio Garcia Valdebenito, Universidad de Valparaíso
Dr. Stefano Francesco Zamarín Brocco, Universidad de Chile



CONGRESO CHILENO
DE RADIOLOGÍA 2023

RESÚMENES
PRESENTACIONES ORALES

Análisis retrospectivo de fístulas durales intracraneanas tratadas en un centro hospitalario: Utilidad de secuencias de perfusión y dinámicas de RM para identificar fístulas de alto grado.

Alfaro C, Irarrázaval P, Mery D, Orellana O.

Objetivo: Caracterizar los hallazgos relevantes en estudios de angioRM en una serie de casos de fístula dural intracraneana, evaluando la capacidad de pesquisa de fístulas de alto grado con métodos no invasivos, comparando con el estudio angiográfico.

Métodos: Se revisaron retrospectivamente los casos de fistulas durales intracraneanas tratadas por vía endovascular en un centro hospitalario entre 2016 y 2023, excluyendo los casos sin estudios de angioRM pre-intervención en el sistema PACS. Se subdvidió los estudios de angio-RM en aquellos con TOF (Time Of Flight), ASL (Arterial Spin Labeling) y MRA (Magnetic Resonance Angiography) de aquellos que no incluían estas tres secuencias.

Hallazgos: En la presentación se exponen los principales hallazgos derivados de los 20 casos incluidos. En el 88% (16/18) de los casos con estudio de angioRM con protocolo de fístula dural existió concordancia con la angiografía convencional en la identificación de fístulas de alto y bajo grado (Cognard I y IIa versus IIb, III y IV).

Resumen: Se exponen hallazgos representativos de fístulas durales, con énfasis en la utilidad de las secuencias de ASL y MRA. Estas secuencias pueden ser útiles para una adecuada planificación de estudios angiograficos con y sin intención terapéutica.

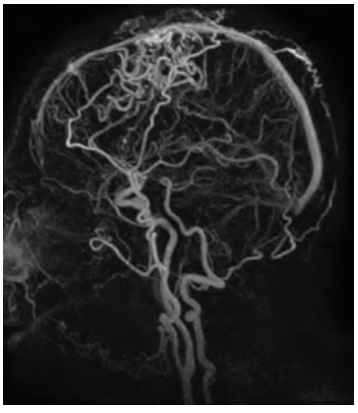

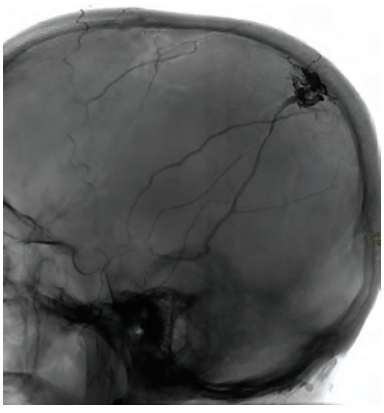

Referencias:

Cognard C, Gobin Y, Pierot L et al. Cerebral Dural Arteriovenous Fistulas: Clinical and Angiographic Correlation with a Revised Classification of Venous Drainage. Radiology. 1995;194(3):671-80

Grist TM, Mistretta CA, Strother CM, Turski PA. Time-resolved angiography: Past, present, and future. J Magn Reson Imaging. 2012;36(6):1273-1286.

Delgado J, Rascovsky S, Calvo V, López F, Foerster B, Castrillón G. Angiografía no contrastada con "Arterial Spin Labeling". Revista chilena de radiología. 2013 19(3), 109-113

Tema: Neurorradiología

Biopsia por aguja gruesa en tumores parotídeos: Efectividad y seguridad en una cohorte retrospectiva.

Dinamarca J, Guajardo C, Naranjo M, Prada F, Rodríguez M, Barja MS

Propósito y objetivo:
Los tumores de glándula parótida se manifiestan clínicamente como masas en la región subauricular. El uso de imágenes es crucial debido a su compleja anatomía y relación con el nervio facial. El propósito del estudio es determinar la sensibilidad (S) y especificidad (E) diagnóstica de la biopsia por aguja gruesa (BAG) ecoguiada, compararla con la informada en las últimas revisiones sistemáticas y determinar la tasa de complicaciones de esta técnica. Además, se discutirán factores que puedan afectar el rendimiento diagnóstico.

Materiales y métodos
Se trata de un análisis observacional de cohorte retrospectiva, realizado en la unidad de radiología intervencional de nuestro hospital entre 2015-2022. Incluye pacientes con masas parotídeas derivados de cirugía de cabeza y cuello. Se identificaron 149 pacientes con muestras de parótida obtenidas mediante BAG, la cual se realizó con aguja 18G ecoguiada. Todos se consideraron para calcular la tasa de complicaciones postpunción. Para el análisis estadístico se consideró sólo a los 67 pacientes que se sometieron a parotidectomía con resultado de biopsia operatoria, que se consideró como estándar de oro.

Resultados
En el primer análisis, la BAG mostró una sensibilidad del 60% y especificidad del 98,2% (tabla 1). Para mejorar la sensibilidad, se filtró según el tiempo de espera promedio entre la BAG y la cirugía, que fue de 17,4 meses. Al restringir el análisis a pacientes operados antes de los 18 meses desde la BAG (n=38), la sensibilidad aumentó significativamente al 83,3%, con una especificidad del 100% (tabla 2). La tasa de complicaciones fue de 4,86% siendo lo más frecuente cambios inflamatorios agudos inespecíficos.

Conclusión
La biopsia con aguja gruesa es una opción efectiva para el diagnóstico temprano de tumores parotídeos, con bajo riesgo de complicación. Los resultados muestran una alta especificidad y al considerar tiempos operatorios más cortos, la sensibilidad aumentó significativamente, asemejando a la descritas en los metaanálisis (S: 82-98,7% y E: 94-100%). Esto se puede explicar dado que los principales tumores benignos de parótida tienen una tasa de progresión hacia malignidad.

Referencias:
1. Howlett, D. C. (2003). High resolution ultrasound assessment of the parotid gland. The British Journal of Radiology, 76(904), 271–277. https://doi.org/10.1259/bjr/33081866.

2. Kuan EC, Mallen-St Clair J, St John MA. Evaluation of parotid lesions. Otolaryngol Clin North Am. 2016;49(2):313–325. doi:10.1016/j.otc.2015.10.004.

3. Prasad RS. Parotid gland imaging. Otolaryngol Clin North Am. 2016;49(2):285–312. doi:10.1016/j.otc.2015.10.003.

4. Correia-Sá I, Correia-Sá M, Costa-Ferreira P, Silva Á, Marques M. Fine-needle aspiration cytology (FNAC): is it useful in preoperative diagnosis of parotid gland lesions? Acta Chir Belg. 2017;117(2):110–114. doi:10.1080/00015458.2016.1262491.

5. Hurry KJ, Karunaratne D, Westley S, et al. Ultrasound-guided core biopsy in the diagnosis of parotid neoplasia: an overview and update with a review of the literature. Br J Radiol. 2022;95(1130):20210972. doi:10.1259/bjr.20210972.

Tema: Intervencional Periférico

Cáncer de mama en 75 años y más: Asintomáticas y sintomáticas, ¿existen diferencias?

Uchida M, Araneda P, Cifuentes C, Darrás C

Resumen:
La incidencia de cáncer de mama aumenta con la edad, sin embargo, la mamografía se recomienda hasta los 75 años, por lo cual quisimos evaluar la diferencia en las características clínicas y radio-histológicas de los cánceres de mama en ≥75 años, diagnosticados por imágenes en mujeres asintomáticas versus las sintomáticas.
Se seleccionaron del sistema RIS-PACS pacientes ≥75 años, entre el 2015 y 2022, se incluyeron las con biopsias percutáneas positivas a cáncer mamario. Se recolectaron datos demográficos, clínicos e imagenológicos y se compararon ambos grupos. Se usaron variables cualitativas: porcentajes, y variables cuantitativas: medidas de tendencia central.
Un total de 118 pacientes calificaron para el estudio. Un 62% fueron asintomáticas y 38% sintomáticas, edad promedio de 80 y 83, respectivamente.

En las sintomáticas, el principal motivo de consulta fue masa palpable con un 31%.
La densidad mamaria en el grupo asintomático fue predominantemente ACR B, con un 45,3% y en el sintomático los ACR B y C representaron un 38,9% cada uno.
La presentación más común en mamografía fue como nódulo en ambos grupos, con un 43,8% en el grupo asintomático y 51% en el sintomático.

En la ecografía el hallazgo más prevalente fue de nódulo en ambos grupos, con un 77% en el grupo asintomático y 84% en el sintomático.
El tamaño tumoral promedio fue de 19 mm en el grupo asintomático y de 33 mm en el sintomático, lo cual fue estadísticamente significativo ($p < 0.0001$).

En el grupo asintomático un 78% fueron carcinoma infiltrante y 22% in situ, la inmunohistoquímica fue: Luminal A 74%, Luminal B 14%, HER2 6%, triple negativo 6%. En el grupo sintomático un 80% correspondió a carcinoma infiltrante y 20% in situ, con una inmunohistoquímica: Luminal A 61%, Luminal B 21%, HER2 4%, destacando triple negativo 14%.

En el grupo estudiado un alto porcentaje de cánceres fueron diagnosticados en pacientes asintomáticas, por un chequeo con imágenes, lo que difiere de la literatura, en este grupo además los cánceres fueron significativamente de menor tamaño y predominantemente luminales A, lo que orienta a un mejor pronóstico en comparación con el grupo de pacientes sintomáticas.

Referencias:
Lee CS, Moy L, Joe BN, Sickles EA, Niell BL. Screening for breast cancer in women age 75 years and older. American Journal of Roentgenology.2018;210(2):256-263. doi:10.2214/ajr.17.18705

Tema: Imágenes Mamarias

Correlación histo-imagenológica de tumores renales de células claras en TC de abdomen doble energía con twin beam y análisis de biopsias.

Parra C[1], Sotomayor C[2], Garrido M[3], Núñez J[3], Hidalgo J[4], Araya F[1], Sanhueza A[1], Yévenes S[1], Cárdenas G[1].

1. Médico radiólogo
2. Residente de Imagenología
3. Tesista tecnología médica
4. Tecnólogo médico.
Hospital Clínico Universidad de Chile

Objetivo:
Evaluar si existe correlación entre el índice histológico ISUP y las características imagenológicas obtenidas con el protocolo de tomografía computada de abdomen con doble energía para tumores renales.

Materiales y métodos:
Estudio observacional, retrospectivo y analítico de pacientes consecutivos con cáncer renal de células claras demostrado por biopsia en nuestro hospital universitario (2019-2020), y protocolo de cáncer de células renales en tomografía computada abdominal con doble energía en fase portal. La asociación entre variables de interés se estudió mediante análisis de regresión lineal.

Resultados:
18 pacientes (62 ± 9 años, 61% hombres) fueron estudiados. El grado ISUP mostró una distribución normal de la siguiente manera: n=1 (ISUP 1), n=8 (ISUP 2), n=6 (ISUP 3), n=3 (ISUP 4). La densidad media de yodo de las regiones de interés (lesión segmentada) fue de 3,93 ± 1,31 mg/ml. Un grado ISUP más alto se asoció inversamente con una densidad media de yodo más baja en las regiones de interés (beta estandarizada: -0,76, P <0,001).

Conclusión:
Entre los pacientes con cáncer renal de células claras, la densidad media de yodo de las regiones de interés está inversamente asociada con el grado ISUP. Se justifican más estudios con mayores muestras poblacionales para investigar si se puede proponer la tomografía computada abdominal con doble energía como herramienta útil diferenciar el grado ISUP de los tumores renales de células claras.

Referencias:
1. Wei J, Zhao J, Zhang X, Wang D, Zhang W, Wang Z, Zhou J. Analysis of dual energy spectral CT and pathological grading of clear cell renal cell carcinoma. Plos One. 2018; 13(5):e0195699
2. Çamlıdağ İ, Nural MS, Danacı M, Özden E. Usefulness of rapid kV-switching dual energy CT in renal tumor characterization. Abdom Radiol. 2019; 44(5):1841-1849.
3. Zhang C, Wang N, Su X, Li K, Yu D, Ouyang A. FORCE dual-energy CT in pathological grading of clear cell renal cell carcinoma. Oncol Lett. 2018;18(6):6405-6412.
4. Jinzaki M., Tanimoto A., Mukai M., Ikeda E., Kobayashi S., Yuasa Y. et al. Double-phase helical ct of small renal parenchymal neoplasms: Correlation with pathologic findings and tumor angiogenesis. Journal of computer assisted tomography. 2000; 24:835–842.
5. Zhao J, Zhang P, Chen X, Cao W, Ye Z. Lesion Size and Iodine Quantification to Distinguish Low-Grade From High-Grade Clear Cell Renal Cell Carcinoma Using Dual-Energy Spectral Computed Tomography. J Comput Assist Tomogr. 2016;40(5):673-7.

Tema: Abdomen

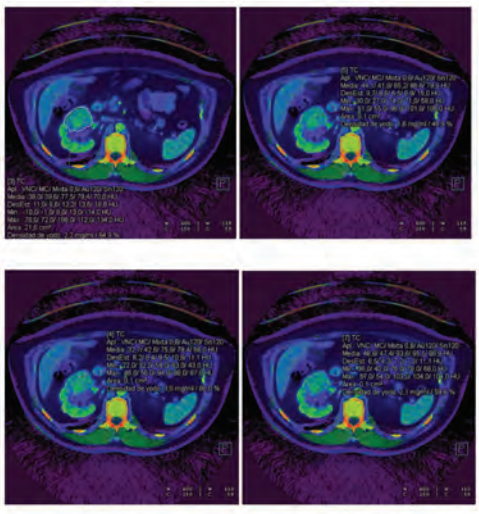

Imagen 1: *Mapa de yodo (a) ROI a mano alzada de la lesión, (b) (c) y (d) ROI de 0,1 cm² en diferentes áreas de la lesión.*

Cuantificación de los valores de ADC en tumores neuroblásticos en pacientes pediátricos, correlación histológica y aplicabilidad. Experiencia local.

Ziehe L, Rios C, Salgado N, Esparza P, García C, De Barbieri F

Introducción:
Los tumores neuroblásticos (TuNB) comprenden de menor a mayor grado de diferenciación y madurez, el Neuroblastoma (NB), el Ganglioneuroblastoma (GNB) y el Ganglioneuroma (GN), siendo el NB el más agresivo y responsable del 15% de las muertes por cáncer en niños. La RM es el estudio de elección para su diagnóstico y seguimiento, con secuencias anatómicas y de difusión (DWI). A mayor densidad celular, mayor es la restricción a la difusión, con alta señal en DWI y valores bajos en el mapa ADC, los que pueden ser cuantificados con un postproceso con softwares disponibles. En la literatura se ha descrito que los estos valores permiten diferenciar los NB de los GNB y GN. Objetivo: Determinar los valores ADC de los TuNB evaluados en nuestro Centro, correlacionar con los hallazgos histológicos y comparar con los hallazgos reportados en la literatura .

Material y método:
Revisión de las RM de tórax, abdomen y/o pelvis realizadas en pacientes ≤ 15 años por TuNB, entre enero 2013 y marzo 2023 en nuestro Centro, con confirmación histológica. Resultados: Hubo 15 pacientes con RM por TuNB que contaban con DWI y ADC necesarios para calcular los valores mediante el programa IntelliSpace. El 67% fueron niñas y el promedio de edad global fue de 2,9 años, de 0,5 años en pacientes con NB y de 7,4 años en pacientes no NB. La localización fue suprarrenal (46,7%), retroperitoneal (20%), pelviana (13%) o cervical (13%). El 73,4% correspondieron a NB, de los cuales 4 estaban parcialmente tratados y 26.6% a tumores no NB. El 100% de los niños con NB sin tratamiento tuvo valores de ADC < 1,1 mm^2/s (promedio 0,83) y el 100% de los no NB valores >1,45×10 $^3 mm^2/s$ (promedio 1,63). En los NB en tratamiento el promedio fue de 1,22 ×10 $^3 mm^2/s$ mm^2/s.

Conclusión:
El cálculo de los valores de ADC es rápido y reproducible y presentó una concordancia excelente con la histología de los tuNB en nuestra serie, lo que es compatible la literatura. Las secuencias de DWI y la medición de ADC en RM aumentan la certeza diagnostica y deben ser parte del informe radiológico en estos pacientes.

Referencias:
1. Lonergan GJ, Schwab CM, Suarez ES, Carlson CL. Neuroblastoma, ganglioneuroblastoma, and ganglioneuroma: radiologic-pathologic correlation. Radiographics. 2002;22(4):911-934. doi:10.1148/radiographics.22.4.g02jl15911
2. Serin HI, Gorkem SB, Doganay S, et al. Diffusion weighted imaging in differentiating malignant and benign neuroblastic tumors. Jpn J Radiol. 2016;34(9):620-624. doi:10.1007/s11604-016-0565-z
3. Vista de Cuantificación de ADC en tumores neuroblásticos en edad pediátrica: (s. f.). https://piper.espacio-seram.com/index.php/seram/article/view/1059/587
4. Neubauer H, Li M, Müller VR, Pabst T, Beer M. Diagnostic Value of Diffusion-Weighted MRI for Tumor Characterization, Differentiation and Monitoring in Pediatric Patients with Neuroblastic Tumors. Rofo. 2017;189(7):640-650. doi:10.1055/s-0043-108993

Tema: Pediatría

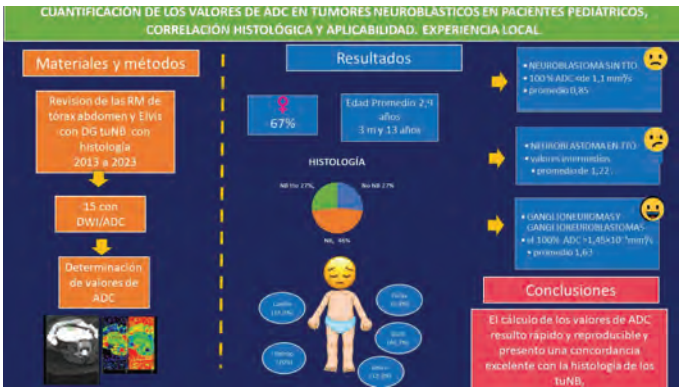

Detección de nódulos pulmonares en radiografías de tórax con Inteligencia Artificial.

De la Sotta T, Pizarro B, Alvear N, Csendes P

Resumen:
La radiografía de tórax es uno de los exámenes médicos más solicitados, pero la cantidad de radiólogos no es suficiente para analizarlos de forma oportuna. La alta carga laboral ante esa escasez, puede llevar a una tasa de error de hasta el 26,6% [1], y se estima que hasta el 35% de las radiografías tienen errores diagnósticos, siendo los nódulos pulmonares los más comunes [2]. La detección temprana de nódulos pulmonares es fundamental [3], ya que pueden ser un signo de cáncer pulmonar. No detectar un nódulo puede retrasar el diagnóstico del cáncer y tener consecuencias en el tratamiento y la supervivencia del paciente [3]. Detectarlos de manera adecuada en las radiografías permitiría seleccionar a los pacientes de alto riesgo para realizar tomografías de tórax [4], lo que a su vez podría mejorar las tasas de supervivencia. Es esencial mejorar la capacidad de análisis de los radiólogos para reducir los errores diagnósticos y mejorar la detección temprana del cáncer pulmonar.

La inteligencia artificial es cada vez más utilizada para facilitar, mejorar y acelerar las tareas, en especial cuando se trata de detección temprana de enfermedades, por lo que propone un caso ideal de investigación sobre el diagnóstico de nódulos pulmonares.

El objetivo de este estudio consistió en comparar el rendimiento de tres variantes de YOLO [5]: YOLOv5, YOLOv6, YOLOv8, para la detección de nódulos pulmonares. Los modelos fueron desarrollados y testeados en el conjunto de datos Node21.

Para los experimentos realizados, se observó un mayor rendimiento para la variante YOLOv5 (mAP 0.5 = 0,49), un 8% superior respecto a YOLOv8 (mAP 0.5 = 0,45) y un 23% sobre YOLOv6 (mAP 0.5 = 0,38). Además, YOLOv5 muestra una precisión de 0,68, un 3% por sobre YOLOv8 (precisión = 0,66) y un 34% por sobre YOLOv6 (precisión = 0,51).

Referencias:
[1] Berlin L. Faster Reporting Speed and Interpretation Errors: Conjecture, Evidence, and Malpractice Implications. Journal of the American College of Radiology. 2015;12(9). doi:10.1016/j.jacr.2015.06.010

[2] Kaviani P, Kalra MK, Digumarthy SR, et al. Frequency of missed findings on chest radiographs (CXRs) in an international, multicenter study: Application of AI to reduce missed findings. Diagnostics. 2022;12(10):2382. doi:10.3390/diagnostics12102382

[3] Del Ciello A, Franchi P, Contegiacomo A, Cicchetti G, Bonomo L, Larici AR. Missed lung cancer: when, where, and why? Diagnostic and Interventional Radiology. 2017;23(2):118-126. doi:10.5152/dir.2016.16187

[4] Adams S, Stone E, Baldwin DR, Vliegenthart R, Lee P, Fintelmann FJ. Lung cancer screening. The Lancet. 2023;401(10374):390-408. doi:10.1016/s0140-6736(22)01694-4

[5] Redmon J, Divvala SK, Girshick R, Farhadi A. You Only Look Once: Unified, Real-Time Object Detection. arXiv. June 2016. doi:10.1109/cvpr.2016.91

Tema: Tórax y Cardiovascular

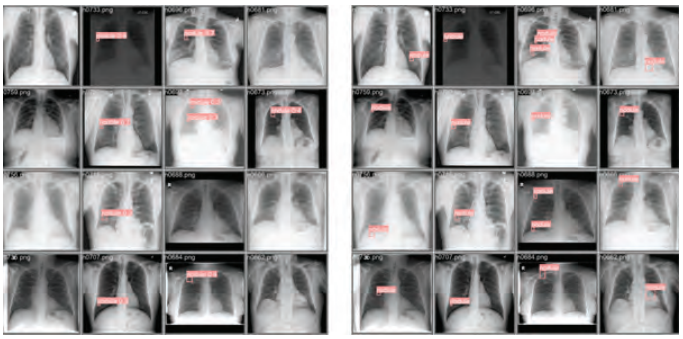

Disección espontánea de arterias viscerales esplácnicas, una entidad emergente y poco conocida: Caracterización del perfil epidemiológico y asociaciones de riesgo. Estudio de casos y controles.

Cocio R, Torres J, Cristi J, Schiappacasse G, Labra A, González F.

Objetivo:
Demostrar asociaciones de riesgo en pacientes con disección aislada y espontánea de arteria mesentérica superior (AMS) y tronco celíaco (TrC), con énfasis en criterios morfológicos.

Materiales y método: Estudio retrospectivo de casos y controles. Se obtuvieron 31 casos de disección de AMS, 37 casos de disección de TrC y 37 controles, entre los años 2015 y 2021 atendidos en nuestra institución y sometidos a imágenes tomográficas abdominales. Se revisaron retrospectivamente los datos demográficos y clínicos, las características morfológicas en TC, ángulos de emergencia y quiebre respecto a la aorta y las modalidades de tratamiento. El análisis estadístico se realizó con STATA 17.

Resultados:
La edad promedio fue de 59,3 años para grupo AMS y 58,6 años para grupo TRC, el 61,3% y 54% fueron hombres respectivamente. El 51,6% de grupo AMS y 56,8% de grupo TrC presentaba dolor abdominal y el 25,8% y 16,2% respectivamente fue hallazgo incidental. Se encontró diferencia significativa en ángulo de origen (aorto-mesentérico) y ángulo de quiebre para grupo AMS (p=0,004 y p=0,017 respectivamente) y para grupo TrC (p=0,016 y p=0,002 respectivamente). El ángulo de origen mayor de 45° presentó un Odds ratio de 4,4 (p=0,01) para grupo AMS y de 3,6 (p=0,013) para grupo TrC. El manejo mayoritariamente fue conservador con uso de anticoagulantes orales y/o antiagregación plaquetaria en 70% de grupo AMS y 63% de grupo TrC. Se encontraron 2 casos tratados de forma endovascular y 1 caso quirúrgico.

Conclusión:
La disección aislada y espontánea de arterias viscerales es una entidad infrecuente y multifactorial. En nuestro estudio pudimos confirmar, que tanto el mayor ángulo de origen como el menor ángulo de quiebre son factores morfológicos asociados a disección, hallazgos concordantes con publicaciones internacionales recientes. Generalmente tiene curso benigno, siendo el tratamiento conservador el de elección en la mayoría de los casos.

Referencias:
1. Park YJ, Park CW, Park KB, Roh YN, Kim DI, Kim YW. Inference from clinical and fluid dynamic studies about underlying cause of spontaneous isolated superior mesenteric artery dissection. J Vasc Surg. 2011;53(1):80-86. doi:10.1016/j.jvs.2010.07.055
2. Ko SH, Hye R, Frankel DA. Management of Spontaneous Isolated Visceral Artery Dissection. Ann Vasc Surg. 2015;29(3):470-474. doi:10.1016/j.avsg.2014.10.026
3. Chen ZL, Zhang XC, Pan GR, Sun Y, Xu M, Li XQ. Clinical Features and Therapeutic Options for Isolated Visceral Artery Dissection. Ann Vasc Surg. 2016;30:227-235. doi:10.1016/j.avsg.2015.07.044
4. Schiappacasse G, Cacho J, Tapia MF, Ibáñez F. Disección espontánea de arterias viscerales: reporte de una serie de casos. Rev Medica Chile. 2019;147(9):1122-1127. doi:10.4067/s0034-98872019000901122
5. Wu Z, Yi J, Xu H et al. The Significance of the Angle between Superior Mesenteric Artery and Aorta in Spontaneous Isolated Superior Mesenteric Artery Dissection. Ann Vasc Surg. 2017;45:117-126. doi:10.1016/j.avsg.2017.06.156

Tema: Abdomen



Figura 1: Ángulo de origen y ángulo de quiebre de la AMS.



Figura 2: Ángulo de origen y ángulo de quiebre del TrC.

Elastografía por pSWE en pacientes pediátricos, una nueva herramienta para la evaluación de patologías hepáticas. Experiencia local.

Beals E, Esparza P, Ziehe L, Flores A, García C, De Barbieri F.

Introducción:
La elastografía hepática (EH) es una técnica no invasiva que permite evaluar la elasticidad del parénquima hepático. En adultos, la EH es una herramienta ampliamente usada en el diagnóstico y seguimiento de las patologías asociadas a fibrosis hepática (FH). En población pediátrica, su uso ha aumentado, pero se requiere estandarización de los valores normales, que son diferentes con respecto a los adultos. En general se considera 7 kPa como el valor máximo esperado, > 9 kPa como sugerente de FH y >17 kPa como compatible con FH, siempre con correlato clínico.

Objetivo:
Revisar la experiencia con el uso de pSWE en pacientes pediátricos en nuestro Centro. Material y Métodos: Se revisaron las imágenes e informes de los pacientes ambulatorios < 15 años sometidos a US abdominal y elastografía pSWE entre Marzo 2019 y Marzo 2023, referidos por sospecha de patología hepatobiliar. Todos fueron realizados en el mismo equipo y por el mismo operador.

Resultados:
Se realizaron 100 EH en 67 pacientes ya que 12 de ellos tuvieron más de un estudio. El 50% fueron varones. El promedio de edad fue de 7,9 meses (2 meses-14 años) y los diagnósticos de referencia fueron hígado graso (HG) (27%), trasplante hepático (Tx) (14%), fibrosis quística (FQ) (11%), hepatitis autoinmune (HAI) (8%), atresia de vías biliares (AVB) (8%). El 44% de los estudios mostró EH > 7 kPa, el 30% > 9 kPa y 14% > 17 kPa. Las patologías más frecuentemente asociadas con EH elevada fueron Tx (25%), HG (18,2%), FQ (11,4%), AVB (11,4%), HAI (8,8%) y enfermedad renal autosómica recesiva (ERAR) (8,8%). De estas, la AVB se asoció en un 100% a EH alta, el Tx en un 78,6%, ERAR en 75%, HG en 18%. El 23% fueron sometidos a biopsia hepática y de estos, el 63% presentó FH (todos>7kpa) y el 100% de los mayores a 14 kPa.

Conclusiones:
Nuestros resultados coinciden con la literatura en cuanto a los hallazgos de EH en las patologías hepáticas del niño, donde 44% tuvo EH > 7 kPa y 14% > 17 kPa, con correlación histológica. Proponemos la EH como una excelente herramienta complementaria en el estudio de los niños referidos por sospecha de hepatopatía, siempre asociado a estricta valoración clínica.

Referencias:
1. Franchi-Abella S, Corno L, Gonzales E, et al. Feasibility and Diagnostic Accuracy of Supersonic Shear-Wave Elastography for the Assessment of Liver Stiffness and Liver Fibrosis in Children: A Pilot Study of 96 Patients. Radiology. 2016;278(2):554-562. doi:10.1148/radiol.2015142815
2. Dardanelli EP, Orozco ME, Lostra J, et al. Bidimensional shear-wave elastography for assessing liver fibrosis in children: a proposal of reference values that correlate with the histopathological Knodell-Ishak score. Pediatr Radiol. 2020;50(6):817-826. doi:10.1007/s00247-020-04632-1
3. Ferraioli G, Barr RG, Dillman JR. Elastography for Pediatric Chronic Liver Disease: A Review and Expert Opinion. J Ultrasound Med. 2021;40(5):909-928. doi:10.1002/jum.15482
4. Barr RG, Wilson SR, Rubens D, Garcia-Tsao G, Ferraioli G. Update to the Society of Radiologists in Ultrasound Liver Elastography Consensus Statement. Radiology. 2020;296(2):263-274. doi:10.1148/radiol.2020192437
5. Leschied JR, Dillman JR, Bilhartz J, Heider A, Smith EA, Lopez MJ. Shear wave elastography helps differentiate biliary atresia from other neonatal/infantile liver diseases. Pediatr Radiol. 2015;45(3):366-375. doi:10.1007/s00247-014-3149-z

Tema: Tórax y Cardiovascular

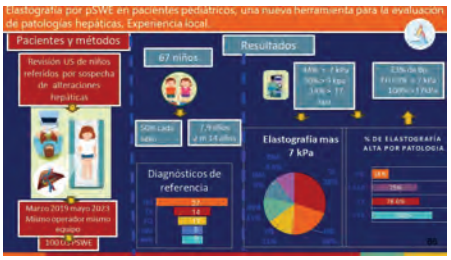

¿Es útil clínicamente la volumetría obtenida con imágenes post contraste?

Rojas-Costa, G., Gálvez, M., de la Iglesia-Vayá, M., Molina Mateo, J., Flores Guajardo, C.

Introducción:
Las técnicas automáticas de volumetría cerebral están siendo utilizadas ampliamente para fines clínicos y de investigación en diversas patologías neurológicas (1).
En su totalidad, estas técnicas utilizan el volumen isotrópico ponderado en T1 pre-Gd, por lo que imáge-nes adquiridas con contraste son poco útiles para este propósito.
FreeSurfer (2) es un software que utiliza imágenes volumétricas T1 que permite, entre otras funciones, determinar volumetría cerebral de forma automática en un tiempo estimado de 6 horas en una estación de trabajo de alto rendimiento.
Recientemente fue liberado un software, SynthSeg (3) que permitiría determinar de forma automática el volumen cerebral utilizando imágenes post contraste (T1-Gd).

Los protocolos clínicos cuentan con imágenes T1-Gd por lo cuál es importante saber si podemos realizar volumetrías fidedignas con esta información. El objetivo de este trabajo es evaluar la correlación de la volumetría obtenida con T1 pre-Gd y T1-Gd.

Material y Métodos
Se utilizan 15 imágenes de pacientes (8 femeninos, edad 9-51, promedio 30 años) con el diagnóstico de Epilepsia sin lesiones visibles por el neuroradiólogo experto. Se cuenta con consentimiento informado de los pacientes.
Utilizando la secuencia MPRAGE y T1-Gd, se obtiene la volumetría cerebral de cada paciente utilizando software FreeSurfer 7.2.0 y SynthSeg 2.0.

Resultados
Se obtiene el volumen intracraneal y de 32 estructuras cerebrales. Estos resultados se grafican con una regresión lineal (Figura 1). Se obtiene la ecuación de la regresión: T1-Gd=0.9812*MPRAGE + 765.59, R2=0.9998.
Además, los volúmenes calculados con FreeSurfer y SynthSeg (T1-Gd) tienen una correlación R2 de 0.9963.

Discusión
Es posible determinar de forma automática el volumen cerebral utilizando imágenes volumétricas T1 post contraste. Para convertir el volumen obtenido con T1-Gd al estándar es necesario sólo restar el valor de 765.
El cálculo volumétrico utilizando SynthSeg demora 5 minutos aproximadamente en una estación de traba-jo notebook. Poder equiparar el uso de SynthSeg con FreeSurfer para volumetría podría ser una ventaja en centros radiológicos con menor disponibilidad de medios.

Referencias:
1. Giorgio A, De Stefano N. Clinical use of brain volumetry. J Magn Reson Imaging. 2013;37(1):1-14. doi:10.1002/jmri.23671
2. Fischl B. FreeSurfer. Neuroimage. 2012;62(2):774-781. doi:10.1016/j.neuroimage.2012.01.021
3. Billot B, Greve DN, Puonti O, et al. SynthSeg: Segmentation of brain MRI scans of any contrast and resolution without retraining. Med Image Anal. 2023;86:102789. doi:10.1016/j.media.2023.102789

Tema: Neurorradiología



Fig 1: (A) Volumen obtenido con FreeSurfer y T1-MPRAGE en comparación con volumen obtenido con T1-Gd y SynthSeg, y (B) Volumen obtenido con SynthSeg utilizando T1-MPRAGE versus T1-Gd.


Fig 2: Corte coronal de (A) imagen T1-MPRAGE segmentada con FreeSurfer, (B) imagen T1-MPRAGE segmentada con SynthSeg, y (C) imagen T1-Gd segmentada con SynthSeg

Estudio radiográfico de esqueleto completo: Descripción de la experiencia en un centro de referencia de displasias esqueléticas en los últimos 10 años.

Vildoso J, Esparza P, De Barbieri F, Ziehe L, Lay-Son G, García C

Introducción:
La radiografía (Rx) de esqueleto completo (EC) se utiliza para evaluar la estructura ósea y desarrollo esquelético y sus indicaciones más frecuentes son sospecha de una anomalía ósea difusa, retraso del crecimiento, enfermedades metabólicas, sospecha de displasias esqueléticas (DE).

Objetivo:
Mostrar la experiencia con el uso de Rx de EC en los últimos 10 años en un centro de referencia de DE.

Material y Método:
Se revisó retrospectivamente en PACS, todas las Rx de EC entre mayo 2013 y mayo 2023. Cada paciente fue evaluado con un protocolo estandarizado de Rx de esqueleto completo (Fig.1) y todos los informes fueron realizados por un radiólogo pediátrico experto.

Resultados:
Se registró un total de 286 pacientes, 48% mujeres y 52% varones. La distribución etaria fue 2,4% RN, 41% lactantes, 15% preescolares, 31% escolares, 8% púberes y 0,7% adolescentes. Los diagnósticos clínicos presuntivos más frecuentes fueron sospecha de DE en 66% (de ellos solo el 28% con sospecha de una DE especifica) y talla baja en 24%. Del total, 53 estudios fueron compatibles con algún tipo de DE (19,5% del total); en 62% de estos se sospechaba una DE, 11% fueron referidos por TB y los restantes por causas variadas. En los pacientes con sospecha clínica de una DE específica, un 59% fueron concordantes con la impresión radiológica. De ellas las más frecuentes fueron discondrosteosis (8), hipocondroplasia (5), condrodisplasia metafisiaria (4), acondroplasia (3), exostosis múltiple (3) y osteogénesis imperfecta (3). De los niños referidos por talla baja, solo el 10% correspondían a DE. Los restantes pacientes no presentaron alteraciones específicas.

Conclusiones:
El estudio Rx de EC es de utilidad en el diagnóstico de DE y debe ser realizado con protocolo estandarizado. Debe ser interpretado en conjunto con los antecedentes clínicos, lo que es fundamental, como se demuestra en esta serie, donde el rendimiento diagnóstico del examen aumentó de un 19% al considerar todos los diagnósticos a un 59% en los niños referidos por sospecha clínica de DE, mientras que solo un 10% de los niños referidos por TB presentó DE.

Referencias:
- Krakow D. Skeletal dysplasias. Clin Perinatol. 2015;42(2):301-viii. doi:10.1016/j.clp.2015.03.003.
- Handa A, Grigelioniene G, Nishimura G. Skeletal Dysplasia Families: A Stepwise Approach to Diagnosis RadioGraphics 2023; 43(5):e220067.
- Cortina H. La radiología en las tallas bajas disarmónicas: Displasias óseas. Rev Esp Endocrinol Pediatr 2015; 6.
- Panda A, Gamanagatti S, Jana M, Gupta AK. Skeletal dysplasias: A radiographic approach and review of common non-lethal skeletal dysplasias. World J Radiol. 2014;6(10):808-825. doi:10.4329/wjr.v6.i10.808

Tema: Pediatría

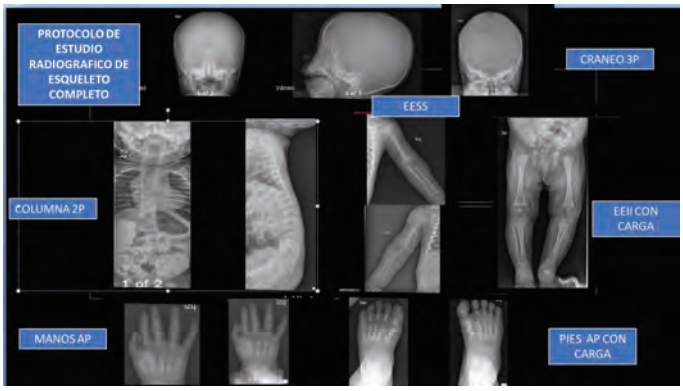

Evaluación de la respuesta imagenológica de hepatocarcinomas tratados con tadioterapia corporal estereotáxica: Experiencia de nuestro centro.

Molina N, Schiappacasse G, Córdova A, Labra A, González F

Introducción:
Existen variadas modalidades de tratamiento del hepatocarcinoma (HCC). La radioterapia corporal estereotáxica (SBRT) en el tratamiento de HCC se ha perfeccionado progresivamente, existen variados ensayos que han respaldado en distintos grados su seguridad y eficacia. Sin embargo, no existe evidencia tipo A que respalde su uso, por ello SBRT suele ser tratamiento de segunda línea. La evaluación imagenológica del tratamiento con SBRT es fundamental para justificar su uso bajo ciertas circunstancias y proponer trabajos futuros.

Objetivo:
Caracterizar aspectos imagenológicos de la respuesta a tratamiento de HCC tratados con SBRT, con aspectos estadísticos y ejemplificando con casos.

Material y Métodos:
Se realizó un estudio descriptivo-observacional y retrospectivo, con recopilación de variables clínicas-imagenológicas de la totalidad de los pacientes con HCC tratados con SBRT en nuestra institución. Las variables y resultados fueron tabulados y analizados con software estadístico SPSS®. Se ejemplificará con casos los distintos escenarios observados.

Resultados:
Se analizaron un total de 14 pacientes con HCC tratados con SBRT. El promedio de edad fue de 72 años, 9 fueron hombres y 5 mujeres. El 78,6% (n=11) de las lesiones tratadas fueron LI-RADS 5 y 7,1% (n=1) LI-RADS 4, LR®-TIV y LR-TR viable respectivamente. Un 71,4% (n=10) de los pacientes presentaba signos de hipertensión portal. El promedio del tamaño de la lesión fue de 64 mm (rangos entre 16 a 120 mm). En el control imagenológico a los 6 meses un 78,6% (n=11) presentaron LR-TR viable, 14,3% (n=2) LR®-TR no viable y 7,1% (n=1) LR-TR equivoco. En los pacientes controlados al año, no hubo variaciones (n=10). El promedio de tamaño de las lesiones LR-TR no viable y equivoco fue 23 mm. No se reportaron complicaciones inmediatas post-tratamiento.

Conclusiones:
El tratamiento de HCC con SBRT en nuestro medio es infrecuente. Nuestra serie presentó respuestas variadas a tratamiento, que en general fueron proporcional a la extensión de la enfermedad. SBRT puede ser una alterativa de tratamiento en ciertas condiciones clínicas.

Referencias:
1) Park S, Yoon WS, Rim CH. Indications of external radiotherapy for hepatocellular carcinoma from updated clinical guidelines: Diverse global viewpoints. World J Gastroenterol. 2020;26(4):393-403. doi:10.3748/wjg.v26.i4.393
2) European Association for the Study of the Liver. Electronic address: easloffice@easloffice.eu; European Association for the Study of the Liver. EASL Clinical Practice Guidelines: Management of hepatocellular carcinoma [published correction appears in J Hepatol. 2019 Apr;70(4):817]. J Hepatol. 2018;69(1):182-236. doi:10.1016/j.jhep.2018.03.019
3) Lewis S, Dawson L, Barry A, Stanescu T, Mohamad I, Hosni A. Stereotactic body radiation therapy for hepatocellular carcinoma: From infancy to ongoing maturity. JHEP Rep. 2022;4(8):100498. Published 2022 May 14. doi:10.1016/j.jhepr.2022.100498
4) Kibe Y, Takeda A, Tsurugai Y, Eriguchi T. Local control by salvage stereotactic body radiotherapy for recurrent/residual hepatocellular carcinoma after other local therapies. Acta Oncol. 2020;59(8):888-894. doi:10.1080/0284186X.2020.1741679
5) Mathew AS, Atenafu EG, Owen D, et al. Long term outcomes of stereotactic body radiation therapy for hepatocellular carcinoma without macrovascular invasion. Eur J Cancer. 2020;134:41-51. doi:10.1016/j.ejca.2020.04.024

Tema: Abdomen

Existe relación entre el grado de ascenso gástrico y el ascenso hepático vs el pronóstico de los niños con hernia diafragmática congénita izquierda?

Esparza P, Ziehe L, Luco M, Flores A, García C, De Barbieri F

Introducción:
Las hernias diafragmáticas congénitas (HDC) son una patología neonatal grave con una mortalidad mayor a 80%. Se deben a un defecto del desarrollo diafragmático que permite ascenso de los órganos al tórax, lo que se asocia a hipoplasia pulmonar (HP) e hipertensión pulmonar. Son más frecuentes las hernias posterolaterales (Bochdalek), 80-90% izquierdas. Los principales factores pronósticos (FP) en las HDC son la lateralidad (derechas de peor pronóstico), el grado de HP (volumen observado/esperado para la EG), el ascenso hepático (AH) y ascenso gástrico (AG) (fig. 1) y este último es el que ha sido menos estudiado. La US es el método diagnóstico inicial de elección, seguido de RM fetal (RMF), para la mejor caracterización de estos hallazgos.

Objetivo:
Determinar la relación entre el grado de AG y el AH vs la necesidad de ECMO y la mortalidad de los niños con HDCI. Métodos Se revisaron los exámenes las RMF con HDC izquierdas que fueron efectuadas en nuestro hospital entre enero 2013 y diciembre 2022. Se determinó el grado de AG y % de AH en las RMF y se correlacionó con la conexión a ECMO y la sobrevida al alta.

Resultados:
Se obtuvieron 66 de RMF. De ellos 10,4% requirió ECMO y 19,2% falleció. Según el grado de AG, se clasificaron en G0 (9%), G1 (4,5%), G2 (62,7%) y G3 (23,9%).En los G0 y G1 ningún niño requirió ECMO y 1 falleció. En el G2 ninguno requirió ECMO y hubo 6 muertes (14,3%). En cuanto al AH, el 31% no tuvo ascenso y solo 1 requirió ECMO y falleció. El 30% tuvo un AH <20% y de ellos, 30% requirieron ECMO y 25% fallecieron. En los niños con AH >20%, 30.8% requirió ECMO y 50% falleció. El análisis univariable no fue significativo entre AG y ECMO (p 0.07106) y AG y muerte (p 0.5069), mientras que si fue significativo entre AH y ambos parámetros (0.04492 y 0.00365 respectivamente).

Conclusión
El grado de AG en HDC si bien se asoció a peor pronóstico, no resultó un FP estadísticamente significativo, como si lo fue el AH, lo que puede ser secundario al pequeño tamaño de la muestra. Sin embargo, dada la facilidad para determinar este parámetro y su probable importancia en las cirugías sugerimos agregarlo siempre al reporte de la RMF.

Referencias:
1. Fletcher KL, Peterec SM. Prenatal markers in congenital diaphragmatic hernia-can we accurately predict outcomes?. J Perinatol. 2022;42(9):1151-1152. doi:10.1038/s41372-022-01485-4
2. Canadian Congenital Diaphragmatic Hernia Collaborative, Puligandla PS, Skarsgard ED, et al. Diagnosis and management of congenital diaphragmatic hernia: a clinical practice guideline. CMAJ. 2018;190(4):E103-E112. doi:10.1503/cmaj.170206
3. Amodeo I, Borzani I, Raffaeli G, et al. The role of magnetic resonance imaging in the diagnosis and prognostic evaluation of fetuses with congenital diaphragmatic hernia. Eur J Pediatr. 2022;181(9):3243-3257. doi:10.1007/s00431-022-04540-6
4. Masahata K, Yamoto M, Umeda S, et al. Prenatal predictors of mortality in fetuses with congenital diaphragmatic hernia: a systematic review and meta-analysis. Pediatr Surg Int. 2022;38(12):1745-1757. doi:10.1007/s00383-022-05232-w

Tema: Pediatría

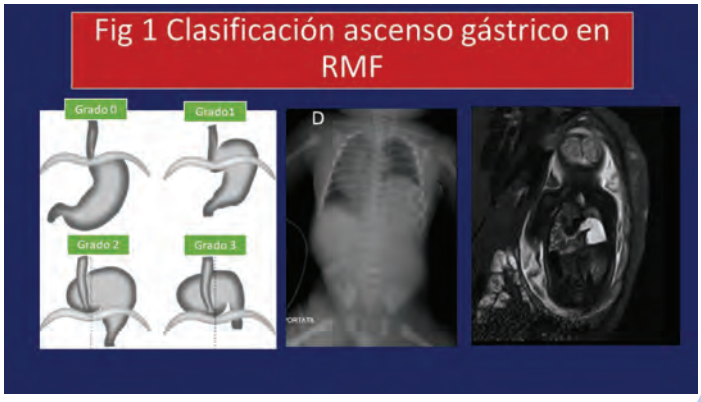

¿Existen cánceres de mama no detectables por tomosíntesis?: experiencia de 10 años.

Horvath E, Ríos P, Ortiz S, Darras C

Objetivos:
Evaluar si existen cánceres (CA) de mama que permanecen ocultos en mamografía digital (2D), incluso al utilizar tomosíntesis (TS), y analizar los factores que causan la no detectabilidad.

Materiales y métodos:
Estudio observacional, descriptivo y retrospectivo. Revisión de la base de datos de las biopsias percutáneas realizadas en nuestro centro entre 2013 y 2023. Se incluyeron pacientes evaluadas con 2D, TS y ecografía complementaria (US). Se excluyeron casos sin examenes en PACS. Se revisaron las imágenes de los casos seleccionados (obtenidas en mamógrafos Dimension y ecógrafos EpiQ7). Se creó una base de datos en Excel (16.72) con las variables de interés, las cuantitativas fueron representadas por medidas de tendencia central.

Resultados:
En los últimos 10 años se realizaron 5.613 biopsias percutáneas y se detectaron 1.988 (35,4%) CA de mama.
En total se evaluaron 1.121 CA mamarios con imágenes disponibles en PACS (con 2D, TS y US), de estos, 894 (79,8%) tenían representación en 2D y 1001 (89,3%) en TS. De los 107 CA adicionales, 34(31,8%) fueron también visibles en US y 73(68,2%) fueron TS-only (estos correspondían principalmente a nódulos y distorsiones). Los 120 CA restantes (114 infiltrantes (95%) y 6 CDIS nodulares (5%)) no fueron diagnosticables por 2D ni TS, y si por US (aumentando la detección en 10,7%). La inmunohistoquímica demostró 89(78,1%) Luminal A, 21(18,4%) Luminal B, 3(2,6%) HER2 y 1(0,9%) Triple Negativo. El 70% de los CA ocultos en TS eran <10 mm y el 93,3% sin metástasis axilares. Se identificaron varios parámetros que favorecieron la no visualización en 2D y TS: mamas densas (85,0%), implantes (16,0%), cicatrices (35,0%), localización intraparenquimatosa (75,8%), pequeño tamaño (70%), ausencia de distorsión (98,3%) y de microcalcificaciones (91,7%).

Conclusiones:
La TS es una importante herramienta en el tamizaje del CA de mama, sin embargo, no es infalible. En nuestra serie 10,7% de los CA mamarios quedaron ocultos en TS, siendo la mayoría infiltrantes, de pequeño tamaño y sin adenopatías, especialmente en mamas densas, operadas y con implantes. En estas situaciones la US complementaria ayuda a la detección oportuna.

Referencias:
1. Chong A, Weinstein SP, McDonald ES, Conant EF. Digital breast tomosynthesis: Concepts and clinical practice. Radiology. 2019;292(1):1-14. doi:10.1148/radiol.2019180760
2. Aguilar Angulo PM, Romero Castellano C, Ruiz Martín J, Sánchez-Camacho González-Carrato MP, Cruz Hernández LM. Characterization of invisible breast cancers in digital mammography and tomosynthesis: radio-pathological correlation. Radiologia. 2017;59(6):511-515. doi:10.1016/j.rx.2017.08.002
3. Szló Tabá L, Vitak B, Chen HHT, Yen MF, Duffy SW, Smith RA. Beyond Randomized Controlled Trials Organized Mammographic Screening Substantially Reduces Breast Carcinoma Mortality.; 2001.
4. Hans Kleinknecht J, Ileana Ciurea A, Augusta Ciortea C. Pros and cons for breast cancer screening with tomosynthesis – a review of the literature. Med Pharm Rep. 2020;93(4):335-341. doi:10.15386/mpr-1698

Tema: Imágenes Mamarias

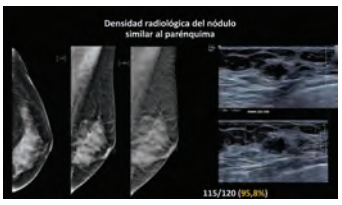



Exploración pulmonar con Resonancia Magnética de bajo campo a 0.55T.

Araya N, Besa C, Botnar RM, Prieto C

Introducción:
Las enfermedades pulmonares son algunas de las afecciones médicas más comunes en el mundo. La tomografía computarizada se utiliza para evaluar estas enfermedades, pero requiere radiación ionizante. La resonancia magnética (RM) carece de radiación ionizante, lo que la hace especialmente relevante para la obtención repetida de imágenes (ej. pacientes oncológicos) y en poblaciones pediátricas o en pacientes embarazadas. Sin embargo, la RM de pulmón presenta un desafío clínico debido a la complejidad de la estructura anatómica del tejido pulmonar y las diferencias de susceptibilidad magnética que varían con la intensidad del campo magnético y han limitado la relevancia clínica de la RM de 1.5T y 3T en estas enfermedades. Recientemente se ha introducido la RM de alto rendimiento a 0.55T con alta homogeneidad magnética.

Objetivo:
Establecer un protocolo de RM pulmonar a 0.55T y evaluar la calidad de las imágenes.
Materiales y métodos: Se estableció un protocolo de RM pulmonar a 0.55T y se realizaron adquisiciones a 0.55T (Siemens Free.Max) en 30 voluntarios.

Resultados:
Las características de la RM de bajo campo permiten generar imágenes de pulmón de gran calidad por medio de la disminución de la susceptibilidad y tiempos de relajación trasversal. Esto combinado con algoritmos de Inteligencia Artificial que mejoran la adquisición y procesamiento de las imágenes, vislumbra el alto potencial que tiene esta técnica como una importante herramienta de diagnóstico y seguimiento clínico.

Conclusión:
Los equipos de RM de 0.55T permiten generar imágenes de pulmón de gran calidad y tienen el potencial de reducir las limitaciones físico-técnicas asociadas a las imágenes de pulmón, así como mejorar la accesibilidad y disponibilidad de estos exámenes debido a sus menores costos de adquisición y de operación.

Palabras Claves:
Resonancia magnética, pulmón, bajo campo magnético, diagnóstico.

Referencias:
Hinsen M, Heiss R, Nagel AM, Lévy S, Uder M, Bickelhaupt S, May MS. Lungenbildgebung in der Niederfeld-Magnetresonanztomographie [Imaging of the lung using low-field magnetic resonance imaging]. Radiologe. Mayo 2022. German. Consultado el 16 de julio de 2023. https://pubmed.ncbi.nlm.nih.gov/35416476/.
Lévy, Simon PhD; Heiss, Rafael MD; Grimm, Robert PhD; Grodzki, David PhD; Hadler, Dominique MD; Voskrebenzev, Andreas PhD; Vogel-Claussen, Jens MD; Fuchs, Florian MD; Strauss, Richard MD; Achenbach, Susanne MD; Hinsen, Maximilian; Klett, Daniel MD; Schmid, Jonas; Kremer, Andreas E. MD, PhD; Uder, Michael MD; Nagel, Armin M. PhD; Bickelhaupt, Sebastian MD. Free-Breathing Low-Field MRI of the Lungs Detects Functional Alterations Associated With Persistent Symptoms After COVID-19 Infection. Investigative Radiology. Volumen 57: November 2022. Consultado el 16 de julio de 2023. https://journals.lww.com/investigativeradiology/Fulltext/2022/11000/Free_Breathing_Low_Field_MRI_of_the_Lungs_Detects.5.aspx.
Bases: He leído las bases y acepto las condiciones.

Tema: Tórax y Cardiovascular

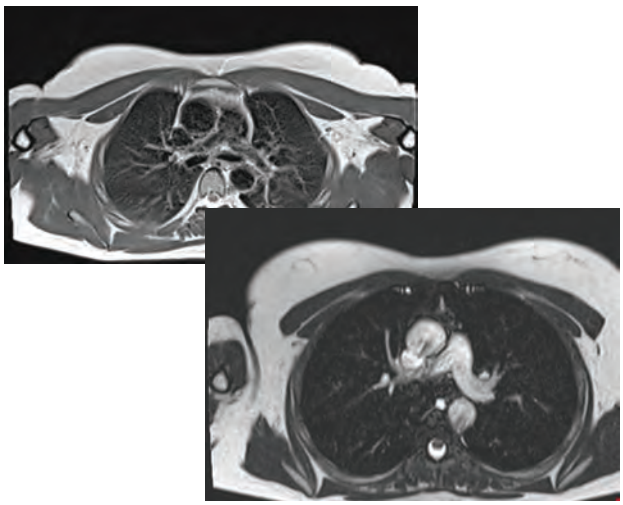

Factores asociados a la estancia hospitalaria y mortalidad en pacientes sometidos a drenaje percutáneo de colecciones abdominales o pélvicas: Un estudio retrospectivo de cohorte en un centro de alta complejidad.

Briceño-Mayorga G, Stowhas-Suárez A, Assar R, Jiménez H, Allende F, Guzmán P

Resumen:
El drenaje percutáneo de colecciones abdominales o pélvicas es una alternativa segura y más económica a la cirugía. No disponemos de data local.Se necesita investigar los factores que pueden aumentar la estancia hospitalaria y la mortalidad en estos procedimientos.

Objetivo:
Analizar una serie de variables en pacientes sometidos a drenaje percutáneo, guiado mediante TC o US, para tratar colecciones abdominales o pélvicas, en búsqueda de asociación con la duración de la estancia hospitalaria y tasa de mortalidad
Es un estudio retrospectivo y analítico de una cohorte de pacientes adultos sometidos a drenajes de colección abdominal o pélvica guiados por TC o US entre mayo de 2016 y septiembre de 2021. Se excluyeron los pacientes que carecían de registro de alta o de un informe del procedimiento
Para analizar la asociación con la estancia hospitalaria, se obtuvo la correlación lineal de Pearson, luego, se analizó mediante test t de Student de comparación de medias. Se consideró significativo un p-value bajo 0.05
En el caso del outcome mortalidad, su asociación con variables continuas se obtuvo mediante test t de Student de comparación de medias y con variables discretas mediante el test Exacto de Fisher y cálculo de Odds Ratio.

Resultados:
De 81 procedimientos, la estancia hospitalaria media después del drenaje fue de 17,7 horas para sobrevivientes y de 30,72 horas para los que fallecieron, siendo la mortalidad del 30,86%. Se encontró una asociación positiva entre la estancia hospitalaria y órgano de ubicación retroperitoneal (p=0.002), PCR COVID-19 positiva (p=1.419e-05) y cuando el procedimiento fue guiado por US (p=0.009). La Hemoglobina posterior al drenaje se asoció negativamente (p=0.027) con la estancia.
Las variables asociadas positivamente con la muerte fueron: mayor edad (p=0,038), menor recuento plaquetario basal (p=0,001), menor hematocrito basal (p=3.77e-05), mayor TTPK basal (p=0,002), menor hemoglobina post drenaje (p=0.001). Se asoció negativamente con el sexo masculino (p= 0.027 OR 0.36).

Conclusión:
nuestros hallazgos podría resultar de utilidad para focalizar recursos que optimicen resultados clínicos y de salud pública

Referencias:
1. Kassi, Fulgence; Dohan, Anthony; Soyer, Philippe; Vicaut, Eric; Boudiaf, Mourad; Valleur, Patrice; Pocard, Marc (2014). Predictive factors for failure of percutaneous drainage of postoperative abscess after abdominal surgery. The American Journal of Surgery, 207(6), 915–921. doi:10.1016/j.amjsurg.2013.07.041
2. Lorenz, Jonathan; Thomas, Jamie Lee (2006). Complications of Percutaneous Fluid Drainage. Seminars in Interventional Radiology, 23(2), 194–204. doi:10.1055/s-2006-941450
3. da Costa Sousa V, da Silva MC, de Mello MP, Guimarães JAM, Perini JA. Factors associated with mortality, length of hospital stay and diagnosis of COVID-19: Data from a field hospital. J Infect Public Health. 2022 Jul;15(7):800-805. doi: 10.1016/j.jiph.2022.06.010.
4. Adejumo AO, Ogunniyan TB, Oladokun OD, Oluwadun OB, Adesola S, Mutiu WB, Abdus-Salam IA, Saka BA, Adetola AV, Ogunsanya AO, Okediran J, Mba S, Oyadotun OM. Length of Hospital Stay of COVID-19 Patients managed at the Lagos State Isolation Centres during the First Wave of the Pandemic. West Afr J Med. 2022 Mar 30;39(3):269-274. PMID: 35366672.
5. Serafim RB, Póvoa P, Souza-Dantas V, Kalil AC, Salluh JIF. Clinical course and outcomes of critically ill patients with COVID-19 infection: a systematic review. Clin Microbiol Infect. 2021 Jan;27(1):47-54. doi: 10.1016/j.cmi.2020.10.017. Epub 2020 Oct 23. PMID: 33190794; PMCID: PMC7582054.

Tema: Intervencional Periférico

Hemangiomas de partes blandas: Cuando la clínica y el US no son suficientes.

Rossel N, Whittle C, Aris R, Fuentealba I, Perez L

Introducción:
Los hemangiomas de partes blandas (HPB) son los tumores vasculares benignos más comunes en la infancia. Su diagnóstico es principalmente clínico. En algunos casos se deben estudiar con imágenes, siendo de elección el US Doppler. En menor frecuencia puede complementarse con estudios complejos como Angiografía diagnóstica, RM y biopsia, o bien seguimiento ultrasonográfico. Este estudio busca investigar las características de los HPB que requirieron seguimiento imagenológico, estudios complejos o biopsias.

Materiales y Método:
Estudio retrospectivo, descriptivo, observacional, no experimental con pacientes menores de 15 años estudiados con US entre 2015 y 2021. Se seleccionaron 107 pacientes con seguimiento imagenológico. Se recolectaron datos desde el informe médico, órdenes médicas y ficha clínica. Se utilizó el software STATA para el análisis estadístico.

Resultados:
El promedio de edad del primer US es 2,4 años, 76% sexo femenino. El 64% fueron hemangiomas infantiles, con patrón focal en el 81%. El 91% presentaba compromiso profundo. Su localización más frecuente (57%) era cabeza y cuello y 36% tenía localización con compromiso funcional. El US permite identificar hallazgos atípicos (15 pacientes) y sugerir diagnósticos alternativos.
El seguimiento se realizó con US en el 94%. Sólo un 6% requirió RM como estudio complementario, cuya indicación fue la asociación con Síndromes y el compromiso funcional.
Se biopsiaron 4 pacientes. En 3 casos la indicación de biopsia fue por evolución atípica con seguimiento por largos periodos con US. El periodo de seguimiento se acorta cuando se suman hallazgos atípicos en US con evolución atípica; en este caso la biopsia no correspondió a una anomalía vascular.

Conclusión:
El US es el estudio de elección en los HPB, tanto para caracterizar y confirmar la lesión como para realizar seguimiento.
El uso de RM se relacionó con el compromiso funcional y cuadros sindromáticos.
Cuando identificamos hallazgos atípicos en US o existe discordancia con su etapa evolutiva, los radiólogos debemos sugerir seguimiento con US en primera instancia, plantear diagnósticos diferenciales y la realización de biopsia.

Referencias:
1-Esposito F, Ferrara D, Di Serafino M, et al. Classification and ultrasound findings of vascular anomalies in pediatric age: the essential. J Ultrasound. 2019;22(1):13-25. doi:10.1007/s40477-018-0342-1
2-McNab M, García C, Tabak D, Aranibar L, Castro A, Wortsman X. Subclinical Ultrasound Characteristics of Infantile Hemangiomas That May Potentially Affect Involution. J Ultrasound Med. 2021;40(6):1125-1130. doi:10.1002/jum.15489
3-Baselga Torres E, Bernabéu Wittel J, van Esso Arbolave DL, et al. Consenso español sobre el hemangioma infantil [Spanish consensus on infantile haemangioma]. An Pediatr (Barc). 2016;85(5):256-265. doi:10.1016/j.anpedi.2015.10.004
4-Dubois J, Alison M. Vascular anomalies: what a radiologist needs to know. Pediatr Radiol. 2010;40(6):895-905. doi:10.1007/s00247-010-1621-y
5-Dubois J, Patriquin HB, Garel L, et al. Soft-tissue hemangiomas in infants and children: diagnosis using Doppler sonography. AJR Am J Roentgenol. 1998;171(1):247-252. doi:10.2214/ajr.171.1.9648798

Tema: Pediatría





Liberación percutánea de dedo en gatillo guiado por ultrasonido: Serie de casos.

Hirsch M, Cid R, Vera F, Arrieta P

Objetivo:
Evaluar la respuesta de la liberación percutánea guiada por US de la polea A1 en pacientes con dedo en gatillo.

Materiales y métodos:
Estudio observacional retrospectivo que incluyó pacientes sometidos a liberación percutánea de polea A1 entre agosto 2018 y junio 2023. Los pacientes fueron encuestados obteniendo información sobre el estado previo y posterior al procedimiento en tres aspectos principales: dolor (escala numérica), clasificación de Quinnell y QuickDASH. Los procedimientos fueron guiados por US con un transductor de alta frecuencia, con técnica aséptica y anestesia local, liberando la polea A1 con aguja 19G, asociado a infiltración con corticoide de depósito de la vaina sinovial flexora. Se comprobó la adecuada movilidad y desplazamiento tendinoso inmediatamente después de cada intervención. El reposo post intervención y uso de cabestrillo se extendió por tres días post procedimiento.

Resultados:
Se realizaron 71 procedimientos, con un 62% correspondiendo a mujeres. De acuerdo a la clasificación de Quinnell, previo a las intervenciones todos los casos presentaban síntomas mecánicos, con un 42,9% de los dedos con bloqueo digital activamente corregible, 54% con bloqueo pasivamente corregible y un 3,1% con bloqueo no corregible. El 98,4% de los casos presentaron disminución del dolor posterior al procedimiento, 96,8% con reducción de un 50% o más y 61,9% con resolución completa. El 92,1% reportó ausencia de bloqueo posterior a la intervención. El 97,3% de los pacientes que respondieron cuestionario QuickDASH reportaron disminución de discapacidad posterior a la intervención. Solo un paciente fue sometido a cirugía abierta posterior al procedimiento. No se presentaron complicaciones atribuibles al procedimiento y el costo fue menor que la alternativa quirúrgica.

Conclusión:
La gran mayoría de los pacientes intervenidos presentaron mejoría de síntomas en términos de disminución del bloqueo, dolor y discapacidad tras la intervención. La indicación debe ser individualizada por caso y debe considerarse como alternativa a la cirugía abierta, particularmente por tener un periodo de recuperación corto, menor costo y baja tasa de complicaciones.

Referencias:
1. Wu YY, Chen K, He FD, Quan JR, Guo XY. Ultrasound-guided needle release of A1 pulley combined with corticosteroid injection is more effective than ultrasound-guided needle release alone in the treatment of trigger finger. BMC Surg. 2022;22(1). doi:10.1186/s12893-022-01665-1
2. Wang J, Zhao JG, Liang CC. Percutaneous release, open surgery, or corticosteroid injection, which is the best treatment method for trigger digits? Clin Orthop Relat Res. 2013;471(6):1879-1886. doi:10.1007/s11999-012-2716-6
3. Lapegue F, Andre A, Meyrignac O, et al. Us-guided Percutaneous release of the trigger finger by using a 21-gauge needle: A prospective study of 60 cases1. Radiology. 2016;280(2):493-499. doi:10.1148/radiol.2016151886
4. Rodríguez-Maruri G, Rojo-Manaute JM, Capa-Grasa A, Chana Rodríguez F, Cerezo López E, Vaquero Martín J. Ultrasound-Guided A1 Pulley Release Versus Classic Open Surgery for Trigger Digit: A Randomized Clinical Trial. Journal of Ultrasound in Medicine. 2023;42(6):1267-1275. doi:10.1002/jum.16139
5. Yavari M, Modaresi S, Hassanpour S, Moosavizadeh S, Tabrizi A. Clinical study between percutaneous ultrasound-guided release and open classic surgery in treating multiple trigger fingers. Adv Biomed Res. 2023;12(1). doi:10.4103/abr.abr_392_21

Tema: Intervencional Periférico

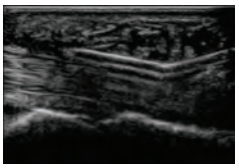



Modelo predictivo con Inteligencia Artificial de pacientes “No show” en ecografia doppler.

Araya G, Rivas J, Silva C, Salinas C

Propósito/Objetivo:
Construir un modelo predictivo, con Inteligencia Artificial, para los pacientes No Show en Ecografía Doppler, prestación con mas porcentaje de pacientes “No show” del Servicio de Imágenes, con el fin de tomar medidas preventivas y de optimización de agenda.

Materiales y métodos:
Base de Datos pacientes No show Ecografía Doppler – Lenguaje de Programación Python -Google Colab – Power-Bi.

Resultados:
Se utilizaron los siguientes algoritmos de machine learning: Arbol de decisión, Random Forest, Regresión Logística, Xgboost, Red Neuronal, Support Vector Machine.
Las variables que se consideraron par la construcción del modelo fueron: Mes, Día, Departamento, Vía Agendamiento, Sala, Procedimeinto, Edad del paciente.
Debido a que trabajamos con desbalance de la variable a predecir se utilizaron las siguientes técnicas de balanceo: SMOTE – Near miss.
El rendimiento de los modelos se evaluó a través de matriz de confusión y sus respectivas métricas estadísticas.
El modelo con mejor resultados fue Regresión Logistica con Near-Miss.
El modelo logró un Recall de la clase minoritaria del 78% y una Precisión de la variable mayoritaria del 89%.
Los valores de las variables más importantes para el modelo fueron: Doppler Venoso de EEII, Sala Eco 1, Edad del paciente y Día Miércoles .
Se aplicó el modelo para predecir pacientes "No Show" de exámenes para semanas futuras acertando en un 63% en una primera semana y 89% en la segunda semana utilizada.

Conclusión:
Se ha construido un modelo de machine learning predictivo con un gran rendimiento que nos permitirá, como algoritmo base, para poder ir mejorándolo, a través de la incorporación de más variables, para así poder utilizarlo con el fin de optimizar nuestra gestión de agenda de ecografía doppler en nuestra institución.

Referencias:
Cleophas TJ, Zwinderman AH. Machine Learning in Medicine – A Complete Overview. Springer International Publishing; 2020.
Bramer M. Artificial Intelligence An International Perspective: An International Perspective. Springer Berlin Heidelberg; 2009.
Aladeemy, M., Adwan, L., Booth, A., Khasawneh, M.T., Poranki, S., 2020. New feature selection methods based on opposition-based learning and self-adaptive cohort intelligence for predicting patient no-shows. Appl. Soft Comput. 86 (Jan.), 105866.

Tema: Otro

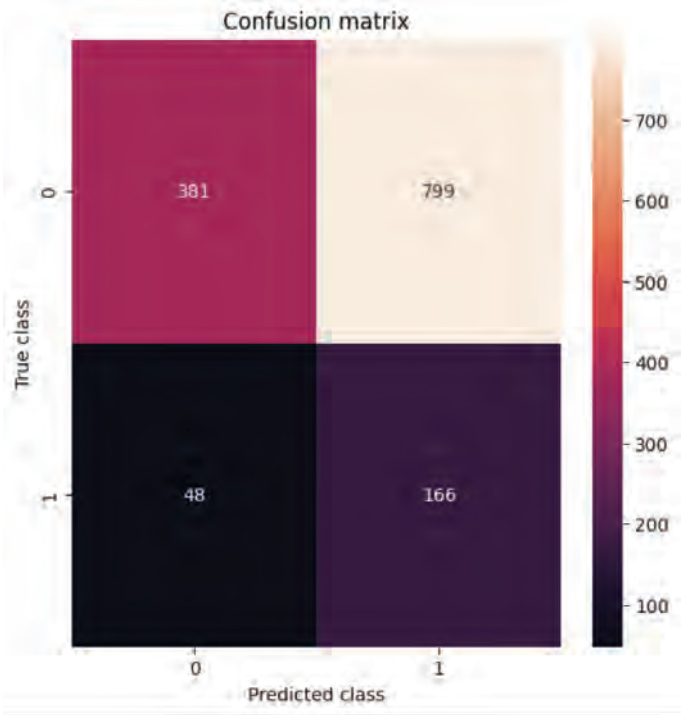



Modelos de Deep Learning para detección de focos de consolidación en Radiografías de Tórax de niños con COVID-19.

González JM[1], Valenzuela G[2], Schulze C[3] , Alarcón-Andrade G[3,5], Medina R [2], De Barbieri F [4], García C [4], Besa, C [4,7], Mery D [6,7]

1 Interno de medicina, Escuela de Pregrado de Facultad de Medicina, Pontificia Universidad Católica de Chile.
2 Departamento de Enfermedades Infecciosas e Inmunología Pediátrica, Pontificia Universidad Católica de Chile.
3 División de Pediatría, Pontificia Universidad Católica de Chile.
4 Departamento de Radiología, Pontificia Universidad Católica de Chile.
5 Servicio de Pediatría, Complejo Asistencial Dr. Sótero del Río
6 Departamento de Ingeniería informática, Facultad de Ingeniería, Pontificia Universidad Católica de Chile.
7 Millennium Institute for Intelligent Healthcare Engineering - iHEALTH, Santiago, Chile.

Introducción:
La radiografía de tórax (RxTx) es un examen esencial para realizar diagnóstico, seguimiento y detección de complicaciones en pacientes con neumopatía COVID-19. Sin embargo, su rendimiento puede ser menor si no se cuenta con un observador entrenado, idealmente un radiólogo. Recientemente diversos modelos de Deep Learning (DL) han surgido para ayudar con la interpretación de la RxTx en pacientes adultos. Existen pocos trabajos que evalúen esta técnica en población pediátrica y menos aún en COVID-19 utilizando sólo una proyección anteroposterior (AP).

Objetivo:
Entrenar modelos de DL para detectar focos de consolidación en la RxTx AP y portátiles de niños con diagnóstico de COVID-19.

Métodos:
Se realizó un análisis secundario de un estudio prospectivo multicéntrico, de todos los pacientes menores de 18 años, que se hospitalizaron con diagnóstico de infección por COVID-19, confirmado mediante PCR nasofaríngea, entre marzo 2020 y marzo 2022.
Se siguió un total de 398 pacientes a partir del diagnóstico de COVID-19. De éstos, se excluyó a 185 pacientes por no contar con RxTx al ingreso y a 8 que no tenían imagen en sistema, quedando 205. Se utilizó el informe del radiólogo para seleccionar las imágenes con focos de consolidación. Se desarrolló un código made in house en PyTorch. Se dividió la base de datos 70% entrenamiento, 10% validación y 20% testeo. Se probaron 7 modelos distintos descritos en la literatura (VGG19, Resnet50, DenseNet121, etc).
Se realizaron entrenamientos con y sin fine tuning (FT). Se utilizaron como métricas de comparación área bajo la curva (AUC), recall (R) y especificidad (E).

Resultados:
Se analizaron 205/398 pacientes en los cuales se hizo una Rx Tx previo al ingreso. 80/205 (40%) presentaban algún tipo de foco de consolidación. Entre los modelos, destacan ResNet50 sin FT (AUC 0.88, R 0.81 [0.6-0.95], E 0.68 [0.43-0.84]) y DenseNet121 con FT (AUC 0.87, R 0.81 [0.55-0.91], E 0.72 [0.49-0.88]).

Conclusión:
Se lograron desarrollar varios modelos de clasificación para discriminar RxTx con focos de consolidación en niños con COVID-19, utilizando sólo una proyección, siendo DenseNet121 con FT el de mejor rendimiento comparativo.

Referencias:
[1] Bhattacharyya A, Bhaik D, Kumar S, Thakur P, Sharma R, Pachori RB. A Deep Learning Based Approach for Automatic Detection of COVID-19 Cases using Chest X-Ray Images. Biomed Signal Process Control. 2021:103182. doi:10.1016/j.bspc.2021.103182 [2] Romberg EK, Menashe SJ, Kronman MP et al. Pediatric radiologic manifestations of COVID-19. Clin Imaging. 2021;75:165-170. doi:10.1016/j.clinimag.2021.03.032 [3] Ilundain López de Munain A, Jimenez Veintemilla C, Herranz Aguirre M et al. Chest radiograph in hospitalized children with COVID-19. A review of findings and indications. Eur J Radiol Open. 2021;8:100337. doi:10.1016/j.ejro.2021.100337 [4] Stephanie S, Shum T, Cleveland H et al. Determinants of Chest X-Ray Sensitivity for COVID- 19: A Multi-Institutional Study in the United States. Radiology. 2020;2(5):e200337. doi:10.1148/ryct.2020200337 [5] Longjiang E, Baisong Zhao, Liu H et al. Image-based Deep Learning in Diagnosing the Etiology of Pneumonia on Pediatric Chest X-rays. Pediatr Pulmonol. 2020. doi:10.1002/ppul.25229

Tema: Pediatría

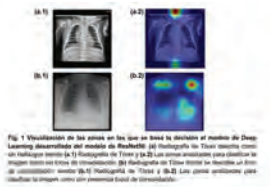

Protocolización de obtención de muestras de biopsias renales por radiología intervencional y visualización por microscopía directa inmediata.

Egidio Cespedes-Gonzalez[1,5], Lorena Piquimil Meneses[1,5], Ma. Guadalupe Hernández-Boscán[2] , Carolina Peralta[3], Anette Cristalino Burgos[4], Walter Rodriguez [5].

(1) Universidad de Antofagasta.
(2) Unidad de Nefrología y Diálisis. Servicio de Medicina Interna. Hospital Regional de Antofagasta
(3) Servicio de Pediatría. Policlínico de Nefrología Infantil. Hospital Regional de Antofagasta
(4) Servicio de Medicina Interna. Hospital Regional de Antofagasta.
(5) Unidad de Imagenología. Hospital Regional de Antofagasta

Introducción:
La biopsia renal percutánea guiada por imágenes (BpR) es un procedimiento cada vez más frecuente, con complicaciones conocidas y en algunos casos con obtención de muestras insuficientes para establecer un diagnóstico. Se presenta la experiencia en el Hospital de Antofagasta con la protocolización del procedimiento, incluyendo selección de pacientes y la visualización con microscopía óptica del cilindro fresco.

Metodología:
Estudio observacional prospectivo de todos los pacientes que se les realizó una BpR desde el año 2017 hasta el 2023 en el hospital de Antofagasta. Se describieron datos demográficos , complicaciones del procedimiento, y diagnósticos histológicos. Se identificó y analizó dos grupos: Uno protocolizado (G-Pr) y uno no protocolizado (GN-Pr).
RESULTADOS: Se analizaron 115 casos. La edad fue desde los 11 a los 77 años con una mediana de 43 años. Hubo 21 (20.1%) complicaciones, la mayoría 18 (85.71%) hematoma perirrenal, sólo 1 (4.76%) hematoma perirrenal severo. Para la BpR se utilizó US en 9 (8.49%) casos, los 97 (91.51%) restantes en TC. Los diagnósticos más frecuentes fueron nefropatía por IgA 21 (31%) y membranosa 16 (23%). Hubo 90 (78%) BpR en el G-Pr y 25 (21%) en el GN-Pr. La falta de diagnóstico final por muestra insuficiente ocurrió en 11 (44.0%) del G-Pr y 6 (6.7%) del GN-Pr, OR 9.053 (IC95% 2.6 - 32.8). Hubo complicaciones en 17 (18.9%) del G-Pr y 4 (28.6%) del GN-Pr, OR 0.58 (IC95% 0.1 - 2.8).

Discusión:
La utilización de un protocolo en BpR se asoció con mejor rendimiento diagnóstico, evitando repetir el procedimiento. La tasa de complicaciones fue ligeramente menor a la literatura internacional.

Referencias:
1.Bakdash K, Schramm KM, Annam A, Brown M, Kondo K, Lindquist JD. Complications of Percutaneous Renal Biopsy. Semin intervent Radiol. 2019;36(02):097-103. doi:10.1055/s-0039-1688422
2.Pi X ling, Tang Z, Fu L qian, et al. A new method of kidney biopsy using low dose CT-guidance with coaxial trocar and bard biopsy gun. Biol Proced Online. 2013;15(1):1. doi:10.1186/1480-9222-15-1
3.Ubara Y, Kawaguchi T, Nagasawa T, et al. Kidney biopsy guidebook 2020 in Japan. Clin Exp Nephrol. 2021;25(4):325-364. doi:10.1007/s10157-020-01986-6
4.Vu T. Ultrasound versus CT guided Random Native Kidney Biopsies for Hospitalized Patients: Comparison of Clinical Outcomes and Complications.

Tema: Intervencional Periférico

Resonancia magnética con medio de contraste hepatoespecífico en pediatría: Experiencia de un hospital universitario.

Ziehe L, Esparza P, García C, De Barbieri F

Resumen:
La resonancia magnética (RM) es el estudio de 2ª línea de elección para el estudio de las patologías hepatobiliares (HB) en niños y el uso de medio de contraste (MC) es fundamental. Es Gadoxetato disodio (Primovist) esta disponible desde el 2008 y es un medio de contraste hepatoespecífico (MCH) que se metaboliza en un 50% en el hígado lo que permite evaluar las presencia de hepatocitos normales y la anatomía biliar. Su uso en pediatría es relativamente reciente y en Chile es aún esporádico. En nuestro centro desde el año 2019 es parte del protocolo de RM en estudio de las LFH y alteraciones biliares en niños.

Objetivo:
Mostar el uso de MCH en nuestro centro, describir nuestro protocolo y los beneficios. Método: Se revisaron de las RM con MCH de nuestro centro en niños menores de 15 años en los últimos 4 años.

Resultados:
Todas las RM fueron realizadas en el mismo resonador 1,5 T con protocolo standard, y anestesia en el 90%. No hubo efectos adversos al MC. Se realizaron 12 RM MCH; la edad promedio fue 6,6 años (4 meses a 13 años). 33% fueron mujeres. 50% fueron realizados para estudio de LFH, 25% para patología biliar y 2 para hepatoblastoma (HB). 5 casos presentaron captación en la fase hepatobiliar por lo que correspondieron a lesiones hepatocelulares benignas, solo una era HNF típica. Las 3 lesiones restantes no captaban MC en fase hepatobiliar y fueron adenomas hepáticos, nódulos de regeneración difusos y HB. La RM de HB postratamiento fue negativa. Respeto de la evaluación de la VB en un caso se demostró exclusión segmentaria de esta, las restantes fueron normales.

Conclusiones:
En nuestra experiencia, el uso de MCHE es seguro en niños.Nos ha permitido aumentar la certeza diagnostica en las LFH que retienen el MCHC lo que una traduce presencia de hepatocitos funcionantes, y en ausencia de marcadores de agresividad por imágenes y alfafetoproteína normal, permiten evitar biopsias .También nos parece altamente recomendable en la evaluación y seguimiento de niños con HB. Considerando lo anterior, proponemos que el estudio de LFH en niños debiera favorecerse el uso de MCHE, de disponer de este.

Referencias:
1.- Chavhan GB, Mann E, Kamath BM, Babyn PS. Gadobenate-dimeglumine-enhanced magnetic resonance imaging for hepatic lesions in children. Pediatr Radiol. 2014;44(10):1266-1274. doi:10.1007/s00247-014-2975-3
2.- Schooler GR, Hull NC, Lee EY. Hepatobiliary MRI Contrast Agents: Pattern Recognition Approach to Pediatric Focal Hepatic Lesions. AJR Am J Roentgenol. 2020;214(5):976-986. doi:10.2214/AJR.19.22239
3.- Endrikat J, Kim SY, Sakaguchi T, Dohanish S, Breuer J. Safety of gadoxetate disodium: results from six clinical phase IV studies in 8194 patients. Acta Radiol. 2016;57(11):1326-1333. doi:10.1177/0284185115588126
4.- Courtier JL, Perito ER, Rhee S, Tsai P, Heyman MB, MacKenzie JD. Targeted MRI contrast agents for pediatric hepatobiliary disease. J Pediatr Gastroenterol Nutr. 2012;54(4):454-462. doi:10.1097/MPG.0b013e3182467a4b

Tema: Pediatría

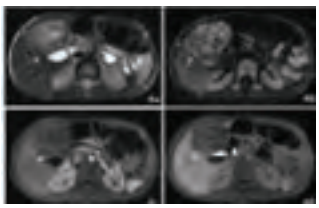

Rigidez hepática seriada postrasplante hepático estimada mediante elastografía por onda de corte y predicción de rechazo del injerto: Estudio prospectivo.

Sotomayor CG, Cacho J, Parra C, Cárdenas G

Objetivo:
Estudiar la asociación multivariada entre rigidez hepática (RH) estimada mediante elastografía por onda de corte (EOC) de manera seriada postrasplante y rechazo del injerto (RI), y estimar la sensibilidad (S) y especificidad (E) de la RH para predecir RI.

Métodos:
En un centro hospitalario universitario realizamos un estudio observacional prospectivo (2022-2023) en pacientes adultos trasplantados hepáticos, a quienes se les realizó EOC (Philips EPIC 7G System, técnica ElastPQ) seriadas (máximo 6 controles, el primero 12 hrs postrasplante). Mediante regresión lineal se determinó la asociación entre RH (KPa) y RI, ajustando en análisis multivariado por parámetros de laboratorio y de ecografía Doppler. Luego se calculó la S y E de la EOC para predecir RI a partir de RH usando como punto de corte una variación seriada de RH mayor a cero (0) respecto de la RH del primer control. Para los análisis estadísticos (R versión 3.2.3, R Foundation for Statistical Computing) se utilizó un nivel de significación estadística de P<0.05 (dos colas).

Resultados:
En total fueron estudiados 13 pacientes (59±7 años; 38% femeninas). El promedio de RH en el primer control fue de 12.6 [11.1, 14.8] kPa. La variación de RH fue de -3.9 [-7.3, -0.2] KPa en la población total, -4.0 [-7.7, -1.25] KPa en pacientes que no tuvieron rechazo, y 4.0±1.4 KPa en pacientes que tuvieron rechazo. La variación de rigidez hepática en controles seriados se asoció significativamente con la ocurrencia de rechazo (Std. β 0.64, P 0.019), y fue independiente de bilirrubina directa, indirecta, GOT, GPT, velocidad portal post anastomosis, índice de resistencia de la arteria hepática, velocidad de peak sistólico, y velocidad de fin de diástole. La figura 1 muestra la variación de RH en controles seriados en la población agrupada según ocurrencia de RI, observándose una diferencia (P<0.001) entre ambos grupos entorno a la variación menor o mayor a cero (0). La S y E de la EOC para predecir RI fue de 100 y 91%, respectivamente.

Conclusión:
La RH estimada por EOC se asocia con la ocurrencia de RI. Una variación positiva (>0) en controles seriados de RH permite predecir RI con excelente S y E.

Referencias:
Barr RG, Wilson SR, Rubens D, Garcia-Tsao G, Ferraioli G. Update to the Society of Radiologists in Ultrasound Liver Elastography Consensus Statement. Radiology. Published online June 9, 2020:192437. doi:https://doi.org/10.1148/radiol.2020192437

Tema: Abdomen

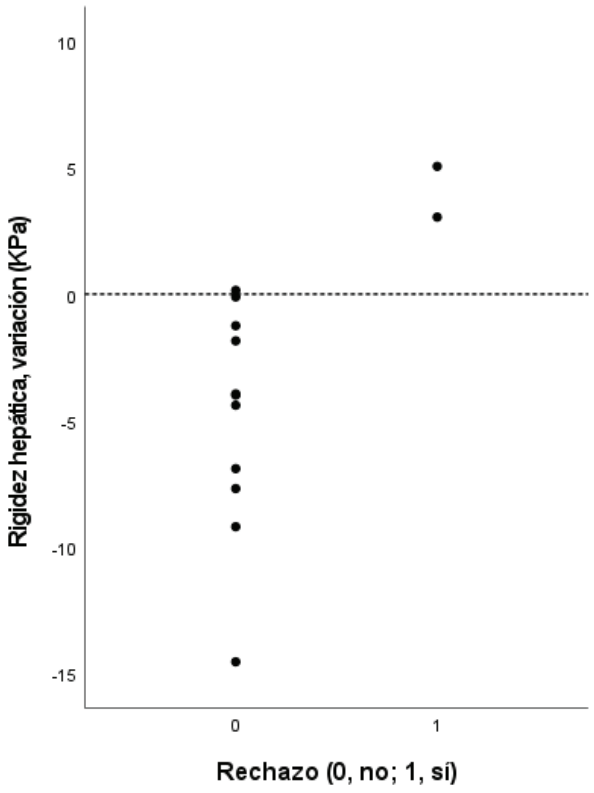

Rol del intervencionismo en hemorragia digestiva aguda. Una serie de 10 casos.

Ivarez L, Alonso A, Sánchez G, Fuentes Y

Antecedentes:
La hemorragia digestiva es un motivo de consulta frecuente en los servicios de urgencia con una alta morbimortalidad asociada. En muchas oportunidades hallar el sitio de sangrado supone un reto diagnóstico para el clínico, en especial cuando existe inestabilidad hemodinámica y cuando el sangrado no ha podido ser controlado a pesar de las medidas iniciales.

Objetivo:
Describir el rol de la radiología intervencional tanto diagnóstica como terapéutica en pacientes con hemorragia digestiva aguda.

Materiales y métodos:
Se realizó estudio observacional retrospectivo de ETA en un hospital regional entre los años 2018-2022. Se incluyeron pacientes sometidos a ETA con clínica de hemorragia digestiva aguda.

Resultados:
Se incluyeron 10 usuarios con clínica de hemorragia digestiva alta (8 casos) y baja (2 casos) en dicho periodo sometidos a ETA como control de la hemorragia aguda. Un 80% correspondía a pacientes de sexo masculino, con una media de 58 años (29-83 años). Un 40% presentaba algún antecedente de riesgo cardiovascular. Del total, 5 se presentaron como shock hemorrágico y 9 con anemia en rango de severidad, con una media de hemoglobina de 5.9 gr/dL y requerimientos de transfusión. Todos fueron sometidos a endoscopía alta, baja o AngioTAC de abdomen como estudio de la fuente de sangrado, pesquisando 2 casos de enfermedad ulcero péptica con sangrado activo y mediante tomografía 3 pseudoaneurismas y 1 lesión tumoral como posible causa de la hemorragia. Así mismo, 2 casos se presentaron como complicación post quirúrgica tras la ERCP. En todos los casos se realizó angiografía de urgencia, hallándose en un 70% sangrado activo, incluyendo 2 casos con estudio inicial negativo. Todos fueron sometidos a ETA, siendo los coils el agente embolizante principalmente utilizado, requiriendo 2 casos re-embolizaciones y registrándose el fallecimiento de 1 paciente dentro de los 30 días posteriores al ingreso.

Conclusiones:
La radiología y el intervencionismo representan un aporte fundamental al estudio y manejo de los pacientes con hemorragia digestiva aguda, en particular en aquellos con criterios de gravedad y estudio endoscópico negativo.

Referencias:
-Ini' C, Distefano G, Sanfilippo F, et al. Embolization for acute nonvariceal bleeding of upper and lower gastrointestinal tract: a systematic review. CVIR Endovasc. 2023;6(1):18. Published 2023 Mar 29. doi:10.1186/s42155-023-00360-3
-O'Brien AC, Healy GM, Rutledge N, Patil A, McCann JWJ, Cantwell CP. Conventional angiography findings in hemodynamically unstable patients with acute abdominal hemorrhage and a negative CT bleeding study. CVIR Endovasc. 2020;3(1):22. Published 2020 Apr 20. doi:10.1186/s42155-020-00112-7
-Yu H, Mei J, Qin L, Jia Z. Angiography findings and endovascular management of acute nonvariceal gastrointestinal bleeding: A pictorial essay. J Interv Med. 2022;5(1):1-5. Published 2022 Feb 26. doi:10.1016/j.jimed.2021.12.001
-Yu Q, Funaki B, Navuluri R, et al. Empiric Transcatheter Embolization for Acute Arterial Upper Gastrointestinal Bleeding: A Meta-Analysis [published correction appears in AJR Am J Roentgenol. 2021 May;216(5):1407]. AJR Am J Roentgenol. 2021;216(4):880-893. doi:10.2214/AJR.20.23151
-Di Serafino M, Iacobellis F, Schillirò ML, et al. The Role of CT-Angiography in the Acute Gastrointestinal Bleeding: A Pictorial Essay of Active and Obscure Findings. Tomography. 2022;8(5):2369-2402. Published 2022 Sep 23. doi:10.3390/tomography8050198

Tema: Otro



Síndrome de Burnout en residentes de radiología en Chile.

Egidio Cespedes-Gonzalez [1], Catalina Osorio Castaño[2], Camilo Vargas [3], Ivania Carrera Pool [1]

(1) Universidad de Antofagasta.
(2) Unidad de Imagenología. Hospital de Chillán.
(2) Unidad de Imagenología. Hospital de Copiapó.

Introducción:
El Síndrome de Burnout (SBO) se define como la respuesta excesiva al estrés laboral, siendo los radiólogos una especialidad médica dentro de los primeros puestos en estudios internacionales. La residencia de especialidad médica también tiene evidencia de su sobrecarga laboral y emocional. Hay pocos datos a nivel local de esta nosología, ninguno de programa de residencia en radiología. El objetivo de este estudio es describir el SBO por medio del "Maslach Burnout Inventory" (MBI) y otras variables de interés.

Metodología:
Estudio descriptivo. Se realizó una encuesta electrónica con el MBI y otros datos personales que pudiesen influir respecto al SBO. Se aplicó a todos los residentes de radiología de Chile y aquellos de egreso menor a 6 meses.

Resultados:
Se analizaron 93 personas, 32 (34%) mujeres. La mediana de edad fue de 33 años. Hubo 26 (27%) residentes de primer año, 32 (34%) de segundo y 23 (24%) de tercero. Hubo 74 (79%) con riesgo de SBO, 18 (19%) severo . Hubo 22 (23%) que han pensado abandonar la residencia. La mediana de horas de sueño fue de 5 horas. Hubo asociación de SBO bajas horas de sueño. Se encontró uso de medicamentos controlados en varias personas, en 37 (40%) autopreescitos.

Discusión:
El SBO tuvo una prevalencia alta, algo mayor que estudios internacionales. Hay factores específicos asociados al SBO, varios conocidos como la sobrecarga y poco apoyo social. Se encontraron conductas de riesgo.

Referencias:
1.Síndrome de Burnout y factores asociados en estudiantes de una escuela de medicina de Chile. Accessed August 5, 2023. https://www.imbiomed.com.mx/articulo.php?id=107915
2.Riera DMA, Rosal DM josefa F, Pérez DIG, Ruiz DALM, Suárez DEN, Díaz -Faes DLMLN. Sindrome de Burnout en el Servicio de Radiología. Seram. 2021;1(1). Accessed August 5, 2023. https://piper.espacio-seram.com/index.php/seram/article/view/3484

Tema: Otro

Softwares de Ensayos Clínicos Virtuales (ECV) para entrenamiento de algoritmos de Inteligencia Artificial en mamografía: Una solución costo-efectiva para generar datos de investigación en un entorno controlado y seguro.

Alfaro C, Irarrázaval P, Mery D, Orellana O

Breve descripción del estado actual de la técnica:
La Inteligencia Artificial (IA) aplicada a la imagenología mamaria tiene un enorme potencial para mejorar el diagnóstico y la eficiencia de los flujos de trabajo [1]. Sin embargo, el mayor desafío sigue siendo la falta de bases de datos públicas y debidamente etiquetada para entrenar los algoritmos, para alcanzar un rendimiento acorde a los estándares de la práctica clínica. Recientemente, los softwares de Ensayos clínicos Virtuales (ECV) han surgido como una potencial solución para abordar eficientemente el problema de disponibilidad de bases de datos, mediante la generación de imágenes in sílico. Describimos aquí VICTRE, un software de código abierto aprobado por la FDA, que consiste en un pipeline de modelamiento computacional para generar mamografías digitales y tomosíntesis[2].

Descripción del avance tecnológico:
El software VICTRE en su versión actual, es un pipeline con una interfaz simplificada y fácil de usar. El pipeline completo se ejecuta en un solo script en lenguaje de programación Python[3]. La tecnología posibilita la generación de modelos computacionales que simulan las propiedades físicas y anatómicas de las mamas, tumores y microcalcificaciones, permitiendo obtener gran cantidad de imágenes para investigación en un entorno controlado y seguro. El software puede modelar las siguientes etapas: 1. Generación de la mama virtual; 2. Compresión; 3. Generación del tumor; 4. Inserción; 5. Proyección mamográfica simulada[4].

Potenciales aplicaciones:
VICTRE puede ser usado como herramienta para la evaluación regulatoria de algoritmos de reconstrucción y geometría de adquisición. Recientemente, ha sido aplicado en IA para entrenar redes neuronales de segmentación, detección y clasificación en cáncer de mama[5].

Conclusiones:
VICTRE permite generar una amplia gama de modelos de mama, controlar parámetros como el tamaño, densidad, forma e inserción de tumores y microcalcificaciones. Su disponibilidad en código abierto y su versatilidad lo convierten en una solución costo-efectiva. Sin embargo, el incorrecto manejo de parámetros puede conducir a resultados no realistas y fallas en la ejecución.

Referencias:
1. Ozcan BB, Patel BK, Banerjee I, Dogan BE. Artificial Intelligence in Breast Imaging: Challenges of Integration Into Clinical Practice. Journal of Breast Imaging 2023;5(3):248-57 doi: 10.1093/jbi/wbad007[published Online First: Epub Date]|.
2. Badano A, Graff CG, Badal A, et al. Evaluation of Digital Breast Tomosynthesis as Replacement of Full-Field Digital Mammography Using an In Silico Imaging Trial. JAMA Network Open 2018;1(7):e185474-e74 doi: 10.1001/jamanetworkopen.2018.5474[published Online First: Epub Date]|.
3. https://github.com/DIDSR/VICTRE_PIPELINE.
4. Sharma D, Graff CG, Badal A, et al. Technical Note: In silico imaging tools from the VICTRE clinical trial. Med Phys 2019;46(9):3924-28 doi: 10.1002/mp.13674[published Online First: Epub Date]|.
5. Mota AM, Clarkson MJ, Almeida P, Matela N. Automatic Classification of Simulated Breast Tomosynthesis Whole Images for the Presence of Microcalcification Clusters Using Deep CNNs. Journal of Imaging 2022;8(9):231.

Tema: Imágenes Mamarias

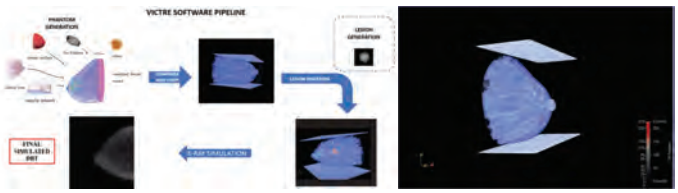

Utilización de imágenes diagnósticas en Chile durante el 2019: Primer estudio poblacional con datos basados en el sistema de codificación y financiamiento de grupos relacionados a diagnósticos.

Cristi J, Cocio R, Delgado I, Blaskovic F, Covarrubias JP

Objetivos:
Cuantificar y caracterizar el uso de imágenes diagnósticas (ID) en sujetos hospitalizados en Chile durante el 2019.

Materiales y métodos:
Estudio poblacional descriptivo sobre la cuantificación y caracterización del uso de ID mediante las variables lugar y persona. Se utilizaron bases de datos de egresos hospitalarios nacionales codificados y ponderados mediante la herramienta de Grupos Relacionados a Diagnósticos (GRD) publicadas por FONASA. Se calcularon tasas de ID por Servicios de Salud (SS) y se realizó un análisis multivariado utilizando las variables sexo, ID, Servicio de Salud (SS), días de hospitalización, condición de egreso y peso GRD (factor de complejidad).

Resultados:
En el 2019 se realizaron 831.577 ID totales. El 55,5% de los sujetos se realizó algún estudio de ID, de los cuales el 21% corresponden a derivaciones de Medicina Interna, seguido por Cirugía General (16%), Ginecología (14%), Pediatría (10%) y Traumatología (9%). Los estudios con radiación ionizante lideran la lista: Radiografías (36%) y Tomografía Computada (35%). Los pacientes que se realizaron ID, en promedio obtuvieron un Peso GRD, días de hospitalización y letalidad 1,6, 3,4 y 5,5 veces mayor a los que no se les indicó ID (p-valor<0,01). En cuanto a la distribución geográfica, el SS de Viña del Mar-Quillota y Aysén fueron los SS con menor y mayor tasas de ID con respecto al promedio nacional, con un 60% menor y 70% mayor respectivamente.

Conclusión:
Es importante considerar la elevación de costos y el impacto que las ID generan en cada país. La descripción de su uso mediante el presente trabajo, configura el primer paso para estimarlos.

Referencias:
1. FONASA. Datos Abiertos FONASA. www.fonasa.cl. Accedido el 28 de julio de 2023. https://www.fonasa.cl/sites/fonasa/datos-abiertos/bases-grd.
2. Sorenson C, Drummond M, Torbica A, Callea G, Mateus C. The role of hospital payments in the adoption of new medical technologies: an international survey of current practice. Health Econ Policy Law. 2015;10(2):133-159. doi:10.1017/S1744133114000358
3. Lorenzoni L, Marino A, Morgan D, James C. Health Spending Projections to 2030: New results based on a revised OECD methodology. OECD Health Working Papers. 2019;110. https://doi.org/10.1787/18152015.
4. Bhargavan M, Sunshine JH. Utilization of radiology services in the United States: levels and trends in modalities, regions, and populations. Radiology. 2005;234(3):824-832. doi:10.1148/radiol.2343031536.

Tema: Otro

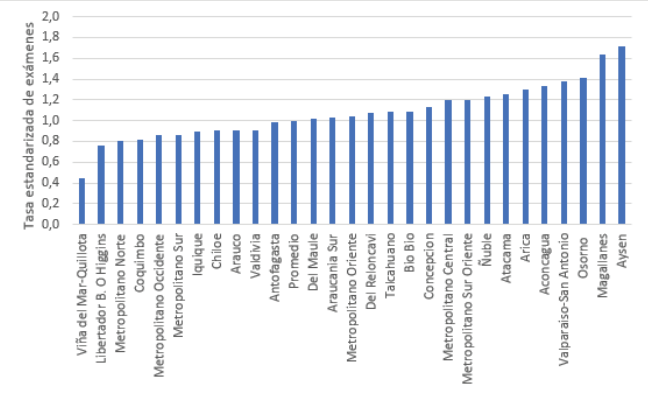

Figura 1. Razón estandarizada de tasa de exámenes según método indirecto (Promedio país)

Tabla 1. Número de exámenes de imagen según tipo de modalidad

	Número	Porcentaje (%)
Radiografías	302.466	36,4%
Ultrasonido	216.591	26,0%
Tomografía Computada	291.014	35,0%
Resonancia Magnética	21.506	2,6%
Total	831.577	100%

Validación de un software de detección asistida por ordenador de radiografías de tórax en Radiología de Urgencias.

Parra Gordo ML, Díez Tascón A, Ossaba Vélez S, Fernández Fernández S, Gil Vallano R, Martí De Gracia M

Objetivos:
Valorar la aplicabilidad de un software de inteligencia artificial (IA) integrado en un equipo de radiología de tórax en Radiología de Urgencias.

Material y Métodos:
Thoracic Care Suite (TCS) se basa en un algoritmo de IA, que identifica atelectasia, calcificación, cardiomegalia, consolidación, fibrosis, ensanchamiento mediastínico, nódulo y derrame pleural. . El resultado queda reflejado en una segunda imagen con Insight Map (mapa de localización) e Insight Report (formato texto) para cada hallazgo, con nombre, localización anatómica y probabilidad de anomalía torácica. Hemos realizado un primer estudio observacional con radiografías en 132 pacientes >14 años durante 3 meses que acuden a urgencias con clínica infecciosa (disnea, tos, fiebre), comparando los resultados del TCS con la lectura de dos radiólogos expertos. Se valora la presencia o ausencia en las radiografías de tórax de las ocho variables, la concordancia entre TCS y los radiólogos mediante el índice kappa. Se estudia la sensibilidad y especificidad de la IA cuando detecta cualquier variable con una alta probabilidad de presencia.

Resultados:
Se alcanza una sensibilidad del 100% y una especificidad superior al 90% en todas las variables, salvo en la detección de consolidaciones. El grado de concordancia es bueno y muy bueno para la mayoría de las variables, salvo en la valoración de nódulos pulmonares, que es débil. Los valores obtenidos de sensibilidad y especificidad para TCS cuando detecta cualquier variable con una alta probabilidad son sensibilidad 100% y especificidad 98%. Por lo tanto, cuando la probabilidad de presencia es alta, la sensibilidad y especificidad del TCS son muy elevadas.

Discusión:
El software CAD con Inteligencia Artificial TCS facilita imágenes torácicas que ayudan en la práctica médica, sin interrupción del flujo de trabajo. Las imágenes del TCS ayudan a detectar múltiples enfermedades, con sensibilidades y especificidades altas, con buena concordancia con los radiólogos.
Nos parece una herramienta útil para médicos no radiólogos, segunda lectura para radiólogos en la práctica diaria y para médicos residentes de Radiología durante las guardias.

Referencias:
Manual de operador. Thoracic Care Suite con Lunit Insight CXR. General Electric Healthcare 2019.
E.J. Hwang, J.G. Nam, W.H. Lim, S.J. Park, Y.S. Jeong, J.H. Kang, et al. Deep learning for chest radiograph diagnosis in the emergency department. Radiology. 2019;293:573-580.
E.J. Hwang, C.M. Park. Clinical implementation of deep learning in thoracic radiology: Potential applications and challenges. Korean J Radiol. 2020;21:511-525.

Tema: Abdomen

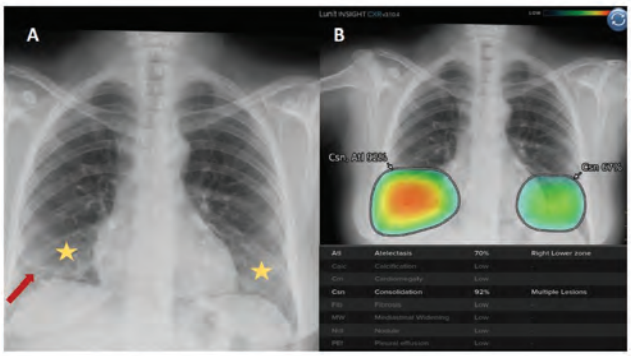

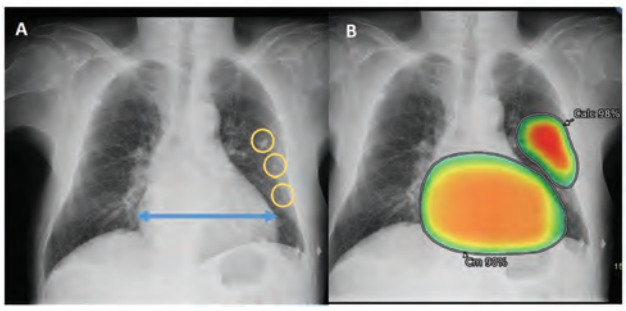

CONGRESO CHILENO
DE RADIOLOGÍA 2023

RESÚMENES
PÓSTERS IMPRESOS

Ablación de las venas pulmonares en fibrilación auricular: Preguntas y respuestas clave con la Angio TC.

Blaskovic F, Oscar C , Romanque P , Alegría J , Ramos C

Introducción:
La FA es la arritmia cardiaca más frecuente, afectando cerca de 2.2 millones de personas en EEUU y es un importante factor de riesgo para ACV isquémico, lo que aumenta la morbimortalidad y los gastos en salud. El 94% de los focos gatilladores de la FA, se encuentran de las VP y su ablación tiene una alta tasa de éxito en pacientes seleccionados.

Objetivos:
1)Enfatizar en la importancia de la planificación con angio TC (AGT) gatillado previo a la ablación de venas pulmonares (VP) en el tratamiento de la fibrilación auricular (FA).
2)Identificar y comprender los aspectos anatómicos críticos a informar, acorde a la complejidad del procedimiento.

Desarrollo:
La ablación se realiza vía percutánea a través de la vena femoral, llegando al atrio derecho y atravesando el septo interauricular. Los catéteres se definen acorde al diámetro del ostium y de las VP. Dentro de la AI, y bajo anticoagulación directa, se insertan catéteres de monitorización eléctrica en la AI y dentro de las VP con el fin de chequear una ablación correcta. La ablación se realiza en todos los ostium de las VP, por lo que se hace fundamental saber con antelación las variabilidades anatómicas más frecuentes, como lo es encontrar sólo una vena izquierda común (2.4-25%) o un drenaje directo de la VP del lóbulo medio a la AI, agregando un quinto ostium que ablacionar. Las complicaciones inmediatas son infrecuentes (TEP, perforación, derrame pericárdico y lesión esofágica) sin embargo, más del 40% desarrollan estenosis pulmonar tardía (varía según la institución), y un porcentaje menor presentan fístulas atrio-esofágicas. Es importante considerar que una contraindicación absoluta son los trombos en la orejuela izquierda.
Dicho lo anterior, con la ATC previo a la ablación de VP, deberíamos responder al menos 6 preguntas: ¿Anatomía de las VP? ¿Cantidad y diámetro de los ostium?, ¿Longitud de los troncos de las VP hasta su primera bifurcación?, ¿Dónde drena la VP media? ¿Cómo es la relación anatómica de la AI con el esófago? ¿Trombos en AI?. Resolviendo estas dudas y planificando de manera conjunta con el electrofisiólogo, estaremos aportando a la realización de un procedimiento exitoso.

Referencias:
1. Lippi G, Sanchis-Gomar F, Cervellin G. Global epidemiology of atrial fibrillation: An increasing epidemic and public health challenge. International Journal of Stroke. 2020;16(2):1747493019897870. doi:https://doi.org/10.1177/1747493019897870

2. Lacomis JM, Wigginton W, Fuhrman CR, Schwartzman D, Armfield DR, Pealer KM. Multi–Detector Row CT of the Left Atrium and Pulmonary Veins before Radio-frequency Catheter Ablation for Atrial Fibrillation. Radiographics. 2003;23(suppl_1):S35-S48. doi:https://doi.org/10.1148/rg.23si035508

3. Ghaye B, Szapiro D, Dacher JN, et al. Percutaneous Ablation for Atrial Fibrillation: The Role of Cross-sectional Imaging. RadioGraphics. 2003;23(suppl_1):S19-S33. doi:https://doi.org/10.1148/rg.23si035513

4. Cronin P, Sneider M, Kazerooni EA, et al. MDCT of the Left Atrium and Pulmonary Veins in Planning Radiofrequency Ablation for Atrial Fibrillation: A How-To Guide. American Journal of Roentgenology. 2004;183(3):767-778. doi:https://doi.org/10.2214/ajr.183.3.1830767

Temas: Tórax y Cardiovascular

Anomalías vasculares en pediatría, revisión simple de un tema complejo.

Barraza J, Naranjo M, Manques V, Moreno P, Vega B, Aracena J.

Objetivos:
Describir las anomalías vasculares más comunes en pediatría a través de casos clínicos.

Descripción del problema:
Las anomalías vasculares en pediatría son uno de los retos diagnósticos más grandes a los que se enfrentan los radiólogos en su práctica clínica diaria, pues constituyen un motivo frecuente de consulta y cuentan con una amplia y compleja clasificación. Se realiza revisión académica mediante casos clínicos de las patologías más frecuentes de algunas malformaciones y tumores vasculares. Se mostrarán distintos métodos de estudios, incluyendo ecografía, TC y RM.

Serie de casos:
Se presentan cinco casos, el primer paciente masculino de 10 años, que consulta por dolor abdominal, con estudio de TC y RM, con diagnóstico de malformación de bajo flujo de origen linfática. El segundo caso consta de un paciente de 4 meses con una lesión nodular en la planta del pie, al diagnóstico clínico se sospecha hemangioma, en ecografía de partes blandas se diagnostica malformación de bajo flujo de origen venoso. El tercer caso, paciente de 4 meses de edad, que consulta por placa eritematosa en flanco izquierdo presente desde el nacimiento y con diagnóstico de hemangioma congénito, confirmado por ecografía. Nuestro cuarto caso consta de un paciente de 13 años, que consulta por lesión de partes blandas en codo derecho, en ecografía se observa malformación vascular de alto flujo con curva arterial de baja resistencia. Por último, se presenta caso de paciente de 2 meses de edad con sospecha de hemangioma infantil, se realiza ecografía y se observa lesión vascular con curvas espectrales arteriales de alta resistencia, sugerentes de hemangioma infantil en fase proliferativa.

Conclusión:
Las anomalías vasculares son un grupo amplio y heterogéneo de malformaciones y tumores vasculares. Principalmente, se manifiestan en pacientes pediátricos y configuran un motivo de consulta frecuente y preocupación por parte de los padres, donde el radiólogo se enfrenta a un reto diagnóstico y juega un rol importante en su diagnóstico. El manejo del diagnóstico diferencial de las anomalías vasculares, principalmente bajo ecografía, resulta de utilidad en la práctica diaria.

Referencias:
1. Merrow, A. C., Gupta, A., Patel, M. N., & Adams, D. M. (2016). 2014 Revised Classification of Vascular Lesions from the International Society for the Study of Vascular Anomalies: Radiologic-Pathologic Update. RadioGraphics, 36(5), 1494–1516. doi:10.1148/rg.2016150197
2. Kollipara. R, Dinneen L,Rentas KE;etal. Current classification and terminology of pediatric vascular anomalies. AJR Am J Roentgenol. 2013 Nov;201:1124-35
3. Gibson, C. R., & Barnacle, A. M. (2020). Vascular anomalies: special considerations in children. CVIR Endovascular, 3(1). doi:10.1186/s42155-020-00153-y
4. Samadi, K., & Salazar, G. M. (2019). Role of imaging in the diagnosis of vascular malformations vascular malformations. Cardiovascular Diagnosis and Therapy, 9(S1), S143–S151. doi:10.21037/cdt.2018.08.06
5. A Step-by-step Sonographic Approach to Vascular Anomalies in the Pediatric Population: A Pictorial Essay. Anushka Mittal1 Rama Anand1 Richa Gaubal, Indian J Radiol Imaging 2021;31:157–171.

Temas: Tórax y Cardiovascular

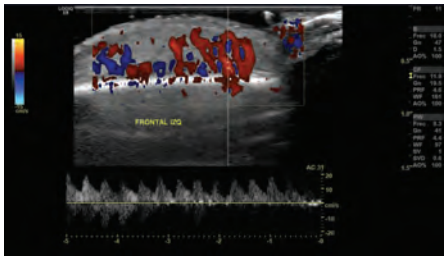

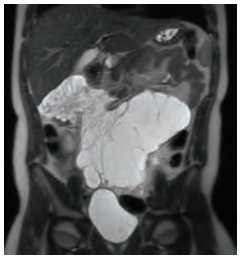

Aumento de volumen asimétrico del labio mayor infantil (Childhood Asymmetrical Labius Majus Enlargement o CALME), una entidad poco frecuente en pediatría. Hallazgos característicos en el estudio imagenológico.

Esparza P., De Barbieri F., Ziehe L., Flores A., García C.

Introducción:
El aumento de volumen asimétrico del labio mayor infantil (Childhood Asymmetrical Labius Majus Enlargement o CALME o por su acrónimo en inglés) es una entidad benigna infrecuente, que ha sido poco descrita y difundida y puede ser causa de gran preocupación en padres y médicos pediatras. Ocurre en niñas prepuberales o en su pubertad temprana y se manifiesta con engrosamiento indoloro de los tejidos blandos de uno de los labios mayores y su causa no ha sido precisada, si bien la teoría más probable es que ocurra por un efecto hormonal. Los hallazgos clínicos, radiológicos e histopatológicos son característicos y no debe confundirse con otras patologías

Objetivos:
Mostrar nuestra experiencia en el diagnóstico y seguimiento de esta entidad, destacando el importante rol del estudio imagenológico. Material y método: Revisión retrospectiva de imágenes en PACS y ficha clínica de aquellas niñas que fueron estudiadas en nuestro Departamento por aumento de volumen unilateral de un labio mayor, en los últimos 10 años. Se registraron los antecedentes clínicos, la duración de los síntomas, el aspecto de las imágenes y se comparó con la literatura reportada al respecto al momento del estudio.

Resultados:
Se encontraron 5 pacientes que cumplían con los criterios establecidos. Las edades fluctuaron entre 6 y 11 años (promedio 8 años) , en 3 de ellas existía compromiso del labio mayor derecho y en ninguna había antecedentes de traumatismo u otra causa desencadenante. Cuatro niñas fueron evaluadas con Ultrasonografía (US) y una con RM. La US mostró hallazgos característicos en todos los casos, con engrosamiento de las partes blandas del labio mayor afectado, con especial compromiso de la hipodermis, la que era heterogénea y de mayor ecogenicidad y mostraba discreto aumento del flujo vascular en el estudio Doppler-color, sin masas ni vasos anómalos. La RM mostró hallazgos similares. Se ilustran imágenes características obtenidas con ambas técnicas.

Conclución:
El reconocimiento y la apreciación de esta entidad pediátrica única por parte del radiólogo, puede ser esencial para un diagnóstico adecuado y así ayudar en el manejo en general conservador.

Referencias:
1. Salvatori C, Testa I, Prestipino M, et al. Childhood Asymmetry Labium Majus Enlargement (CALME): Description of Two Cases. Int J Environ Res Public Health. 2018;15(7):1525. Published 2018 Jul 19. doi:10.3390/ijerph15071525
2. Zajer C, Canessa MJ, Carvajal C, Gonzalez R C. 109. Childhood Asymmetric Labium Majus Enlargement (CALME): a Case Series. J Pediatr Adolesc Gynecol. 2023;36(2):219-220. doi:10.1016/j.jpag.2023.01.252
3. Sechi A, Patrizi A, Vara G, Golfieri R, Neri I. Keep CALME (childhood asymmetry labium majus enlargement) and follow up. J Dtsch Dermatol Ges. 2021;19(9):1276-1281. doi:10.1111/ddg.14528

Temas: Pediatría

Caracteríscias imagenológicas del Síndrome de Bronquiolitis Obliterante post transplante de células hematopoiticas en pediatría.

Ziehe L, Bertrand P, Esparza P, De Barbieri F, García C.

Resumen:
La bronquiolitis obliterante (BO) es una complicación tardía no infecciosa poco frecuente del trasplante de células precursoras hematopoiéticas (TPH) en niños, con una incidencia de 2-6% y rangos de mortalidad de 21-100%. El diagnóstico final es histológico, pero se han propuesto algunos esquemas diagnósticos que involucran prueban funcionales pulmonares e imágenes, donde los principales hallazgos incluyen atrapamiento aéreo, perfusión en mosaico, bronquiectasias y engrosamiento peribronquial.

Objetivos:
Caracterizar los principales hallazgos de la TC y Rx de tórax en niños con diagnóstico de BO post TPH y compararlos con la literatura. Material y método: Se realizó una búsqueda retrospectiva de pacientes menores de 18 años con TPH en el período 2012-2022, que cursaron con BO diagnosticada por espirometría y/o TC. Un total de 8 pacientes cumplieron los criterios y en estos se analizaron las características de los estudios de imágenes.

Resultados:
La edad varió entre 3 y 16 años y 63% eran varones. En la TC, 6 presentaron atrapamiento aéreo significativo bilateral (75%), 4 tenían engrosamiento intersticial peribronquial (50%), en 3 se observaron nódulos centrolobulillares (37%) y solo en uno de ellos bronquiectasias (12%). Ninguno presentó áreas con patrón en vidrio esmerilado y solo uno de ellos tuvo focos de consolidación periférica (12%). En la Rx, todos presentaron infiltrado intersticial y en ninguno se identificó signos de atrapamiento aéreo.

Discusión:
La BO es una complicación tardía poco frecuente del TPH, con escasa literatura publicada en pacientes pediátricos. Se han propuesto esquemas diagnósticos que involucran pruebas funcionales y TC. En nuestra serie, el principal hallazgo de la TC fue atrapamiento aéreo, seguido por engrosamiento peribronquial, los que estuvieron presentes en 87% de los casos, lo que sugiere una alta sensibilidad para esta patología. Otros hallazgos descritos en la literatura, como nódulos centrolobulillares y bronquiectasias, fueron menos frecuentes. La Rx de tórax mostró hallazgos inespecíficos, lo que lo hace una prueba no útil para el diagnóstico.

Referencias:
1.- Duncan CN, Buonanno MR, Barry EV, Myers K, Peritz D, Lehmann L. Bronchiolitis obliterans following pediatric allogeneic hematopoietic stem cell transplantation. Bone Marrow Transplant. 2008;41(11):971-975.
2.- Uhlving HH, Buchvald F, Heilmann CJ, Nielsen KG, Gormsen M, Müller KG. Bronchiolitis obliterans after allo-SCT: clinical criteria and treatment options. Bone Marrow Transplant. 2012;47(8):1020-1029.
3.- Gunn ML, Godwin JD, Kanne JP, Flowers ME, Chien JW. High-resolution CT findings of bronchiolitis obliterans syndrome after hematopoietic stem cell transplantation. J Thorac Imaging. 2008;23(4):244-250.

Temas: Pediatría



Cavernomas atipicos, un diferencial desafiante.

Perez B, Orellana P, Salas A, Torres A, Miranda G, Robles C

Introducción:
Los cavernomas son lesiones hamartomatosas formadas por espacios vasculares sinusoidales sin parénquima cerebral entre ellos constituyendo del 5 al 13% de todas las malformaciones vasculares cerebrales. Los cavernomas supratentoriales son la forma mas forma de presentación y corresponden a aproximadamente el 80% del total, las presentaciones atípicas pueden encontrarse en la fosa posterior, medula espinal e intraventriculares con aproximadamente 17%, 2,5% y 0,5 – 1% del total respectivamente con clínica de presentación muy diversa y frecuentemente infradiagnosticados o confundidos con lesiones neoplásicas agresivas.

Objetivos:
Presentar las formas atípicas de presentación de los cavernomas a través de casos clínicos evaluados en la Unidad de Neurorradiologia del Hospital Clínico Universidad de Chile.
Familiarizar al Radiólogo con las presentaciones atípicas y revisar su diferencial para aumentar el índice de sospecha diagnostica.

Desarrollo del tema:
Los cavernomas supratentoriales son la forma mas forma de presentación y corresponden a aproximadamente el 80% del total, generalmente debutan con crisis convulsivas secundario a hemorragias, pero pueden manifestarse con cefalea o déficits neurológicos focales.
Los cavernomas de la fosa posterior suelen afectar con mayor frecuencia a la protuberancia y cerebelo y pueden debutar con déficits focales, alteración de la marcha o ataxia, alteraciones sensitivas o déficit de pares craneanos. Los intraventriculares afectan los ventrículos laterales y pueden alcanzar un gran tamaño tienen mayor tendencia a la hemorragia intralesional debutando con hipertensión intracraneal por obstrucción de la dinámica del LCR debido a hemorragias a repetición. Los cavernomas espinales intramedulares son muy raros se localizan principalmente en segmentos cervical y torácico debutando con déficit sensorial, motor y dolor. En imágenes su apariencia es variable dependiendo del estadio de la hemorragia siendo la imagen más típica en RM la «lesión en palomitas de maíz» con núcleo de señal heterogénea T1 y T2, rodeados por un anillo de hemosiderina. Su diferencia en ubicaciones típicas e imagen no clasica puede ser desafiante.

Referencias:
J.J. Cortés Velaa, , L. Concepción Aramendíab, F. Ballenilla Marcob, J.I. Gallego Leónb y J. González-Spínola San Gila. Malformaciones cavernosas intracraneales: espectro de manifestaciones neurorradiológicas. doi:10.1016/j.rx.2011.09.016

Liu W, Wang C, Wang B, Zhang Y, Jia W. Intramedullary spinal cavernous malformations with high ossification: a case report and review of the literature. Chin Neurosurg J. 2023 Apr 19;9(1):11. doi: 10.1186/s41016-023-00323-6. PMID: 37076925; PMCID: PMC10113117.

Deutsch H, Jallo GI, Faktorovich A, Epstein F. Spinal intramedullary cavernoma: clinical presentation and surgical outcome. J Neurosurg. 2000 Jul;93(1 Suppl):65-70. doi: 10.3171/spi.2000.93.1.0065. PMID: 10879760.

Kumari S, Kumar S, Kamath MT (2018) Cavernoma intraventricular. J Surg Res. quirúrgica 4(1): 001-002. DOI: 10.17352/2455-2968.000049

Temas: Neurorradiología

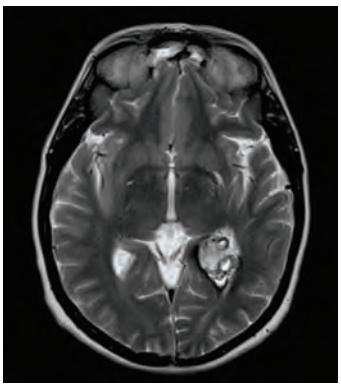



Complicaciones post-operatorias de las gastrectomías oncológicas: Exhibición académica a propósito de una serie de casos.

Franelich W, Schiappacasse G, Cáces A, Aranda A, Barros P, Gonzalez F.

Introducción:
Chile se encuentra entre los países con tasas de incidencia más altas de cáncer gástrico en el mundo, constituyendo la primera causa de mortalidad por cáncer en hombres y tercera causa en mujeres en nuestro medio. Dentro de las opciones terapéuticas, la gastrectomía total y/o subtotal constituye virtualmente el único tratamiento curativo para las neoplasias gástricas que no presentan evidencia de diseminación macroscópica a distancia.

Objetivo:
Ilustrar las principales complicaciones post-operatorias de las gastrectomías oncológicas, describiendo los hallazgos encontrados en cada caso.

Desarrollo del tema:
Para este tipo de cirugías es más útil clasificar las complicaciones en tres grandes categorías: en primer lugar, encontramos a relacionadas a la anastomosis o suturas, que son las más frecuentes y que se pueden manifestar, dependiendo de la temporalidad y localización, como líquido libre, colecciones y/o fístulas a nivel intraperitoneal, mediastínico o pleural, o como cuadros de estenosis enteral. En segundo lugar, se pueden observar las derivadas de alteraciones de la pared y/o disfunción motora, donde clásicamente se incluyen los síndromes de asa, y, por último, las recurrencias que se dan a nivel del muñón gástrico o en la esófago-yeyuno anastomosis. Por otro lado, no es infrecuente encontrar complicaciones extra-enterales, entre ellas destacan la colecistolitiasis por pérdida del tono vagal, el infarto omental y la pancreatitis post-gastrectomía. Así mismo, existen una variedad de síndromes post-gastrectomía que ocurren en el largo plazo y que en su mayoría corresponden disfunciones metabólico-nutricionales que no tienen traducción imagenológica.

Conclusión:
El uso de la tomografía computada en la evaluación postoperatoria de los pacientes tratados quirúrgicamente por cáncer gástrico requiere de sólidos conocimientos acerca de la anatomía postoperatoria normal y de las formas de presentación de las posibles complicaciones, lo que involucra estar familiarizado tanto de la temporalidad, como los patrones comunes y los sitios típicos de ocurrencia de estas últimas.

Referencias:
1. Levine MS, Fisher AR, Rubesin SE, Laufer I, Herlinger H, Rosato EF. Complications after total gastrectomy and esophagojejunostomy: radiologic evaluation. AJR Am J Roentgenol. 1991;157(6):1189-1194. doi:10.2214/ajr.157.6.1950863.
2. Kim KW, Choi BI, Han JK, et al. Postoperative anatomic and pathologic findings at CT following gastrectomy. Radiographics. 2002;22(2):323-336. doi:10.1148/radiographics.22.2.g02mr23323
3. Tonolini M, Bracchi E. Early postoperative imaging after non-bariatric gastric resection: a primer for radiologists. Insights Imaging. 2017;8(4):393-404. doi:10.1007/s13244-017-0559-0.
4.Shin CI, Kim SH. Normal and abnormal postoperative imaging findings after gastric oncologic and bariatric surgery. Korean J Radiol. 2020;21(7):793-811. doi:10.3348/kjr.2019.0822.

Temas: Abdomen

Craneosinostosis. Cómo reconocerla en radiografía simple.

Salazar A

Introducción:
La craneosinostosis se define como el cierre precoz de las suturas craneales que resulta en la deformidad de la calota craneana, en ocasiones en asimetría facial, así como consecuencias funcionales tales como aumento de la presión intracraneana y déficits cognitivos entre otros. Es esencial el diagnóstico precoz de esta patología considerando sus potenciales complicaciones, para lo cual los estudios de imagen, sobretodo la radiografía simple, juegan un rol fundamental. Existen signos radiográficos conocidos y de relativa facilidad en su interpretación que deben ser reconocidos por el radiólogo.

Objetivos:
- Ejemplificar los principales tipos de craneosinostosis mediante casos clínicos evaluados por radiólogo pediátrico.
- Ilustrar signos imagenológicos primarios y secundarios que permitan el reconocimiento de esta patología en radiografía simple.

Desarrollo del tema:
Las suturas se localizan a lo largo de los márgenes de los huesos craneales. Muestran una morfología característica y tienden a fusionarse con un patrón característico (de posterior a anterior y de lateral a medial, a excepción de la sutura metódica) y a una edad relativamente conocida. El cierre precoz de ellas restringe el crecimiento craneal en un sentido perpendicular a la sutura afectada, con sobrecrecimiento compensatorio en el eje de las suturas permeables. Los subtipos más frecuentes corresponden al compromiso de la sutura sagital y coronal. Dentro de los signos primarios a reconocer se encuentran el desarrollo de esclerosis perisutural, pérdida de morfología habitual de la sutura con orientación predominantemente lineal y el desarrollo de puentes óseos. Entre los signos secundarios encontramos deformidades craneales características dependiendo de la sutura afectada, asimetría en las fontanelas y alteraciones en la morfología de las órbitas, entre otros.

Referencias:
Jeon Kim et al. J Korean Neurosurg. May 2016. Soc 59 (3): 219-226
Schweitzer et al. Childs Nerv Syst (2015) 31: 2071-2080
Binaghi et al. Pediatr Radiol 2000; 30 (12) 856-60
Medina. AJNR 2000; 21: 1951.

Temas: Pediatría

¿Dónde está la porta? Espectro de presentación de síndrome de Abernethy.

Vattuone R, Lavado I, Zamarin S, Zúñiga F, Brieba M.

Resumen:
Los cortocircuitos porto-sistémicos durante la infancia pueden diferenciarse entre aquellos adquiridos de los congénitos. Este segundo grupo además se subdivide en intrahepáticos o extrahepáticos conforme si la alteración ocurre posterior a la división de la vena porta principal o previo a ésta.

El síndrome de Abernethy corresponde a un espectro de alteraciones vasculares que determinan cortocircuitos porto-sistémicos extrahepáticos congénitos muy poco frecuentes, que según estadísticas estadounidenses ocurre en 1 de cada 30.000 a 50.000 niños. Estas malformaciones vasculares pueden presentar desde ausencia completa de la vasculatura portal intrahepática, determinando un cortocircuito completo porto-sistémico, o bien una circulación portal en grados variables de desarrollo asociada a una rama accesoria portal, la que origina el cortocircuito con la circulación sistémica y que puede presentar grados variables de flujo.

Las alteraciones venosas del síndrome de Abernethy se acompañan de diferentes tipos de manifestaciones que dan origen al espectro de presentación, clásicamente reconociéndose problemas secundarios al cortocircuito venoso, malformaciones congénitas asociadas y alteraciones del desarrollo hepático.

El presente trabajo comprende tres casos con diferentes tipos de malformaciones vasculares del síndrome de Abernethy a través de los cuales se puede comparar las malformaciones congénitas asociadas y el compromiso estructural y funcional hepático secundario, lo que permite comprender de mejor forma el espectro de presentación, la evolución y las posibilidades de tratamiento de esta enfermedad.

Referencias:
1- Alonso-Gamarra, E. et al. (2011) 'Clinical and radiologic manifestations of congenital extrahepatic portosystemic shunts: A comprehensive review', RadioGraphics, 31(3), pp. 707–722. doi:10.1148/rg.313105070.
2- Ghuman, S.S. et al. (2016) 'The abernethy malformation-myriad imaging manifestations of a single entity', Indian Journal of Radiology and Imaging, 26(03), pp. 364–372. doi:10.4103/0971-3026.190420.
3- Yoo, S.-J., Babyn, P.S. and Murray, C.P. (2003) 'Congenital extrahepatic portosystemic shunts', Pediatric Radiology, 33(9), pp. 614–620. doi:10.1007/s00247-003-1002-x.

Temas: Pediatría

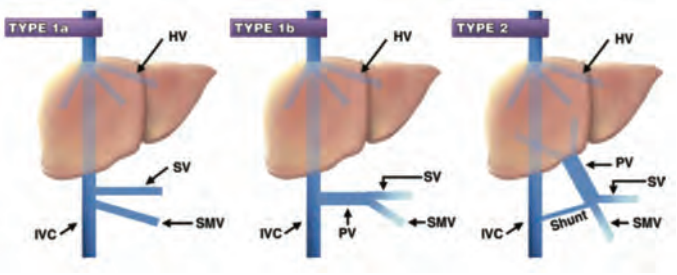

	Malformación	Otras malformaciones	Lesiones hepáticas	Encefalopatia	Edad de diagnóstico
Caso I	Abernethy tipo I	Cardiaca (Tetralogía de Fallot)	No	No	6 semanas
Caso II	Abernethy tipo II	Gastrointestinal (atresia vía biliar)	No	No	6 meses
Caso III	Abernethy tipo I	Cardiaca (CIV)	Nódulos hepáticos	Si	8 años

Dosis de radiación absorbida en glándula tiroides por radiografía de tórax en pacientes pediátricos.

Guerrero C, Olivares J, Velasquez C

Hipótesis:
La dosis absorbida a tiroides por radiografía de tórax en pacientes pediátricos no es despreciable.
La dosis absorbida a tiroides por radiografía de tórax en pacientes pediátricos aumenta en más de un 50% al no tener una colimación estricta.

Objetivos:
Medir dosis absorbida a tiroides por radiografías de tórax en pacientes pediátricos.
Identificar la influencia de la colimación en la dosis de radiación absorbida.

Materiales:
Dosímetros nanoDot, lector microSTARii, fantoma geométrico y equipo de rayos Rotanode Toshiba.

Métodos:
Se posicionó el fantoma con un dosímetro simulando la ubicación y profundidad de la glándula tiroides, calculados con un TAC de cuello de paciente pediátrico. Las técnicas utilizadas en los disparos de rayos X para reproducir una radiografía de tórax para cada grupo de la investigación se hizo por sexo y edad en base a la tabla de población pediátrica utilizada en control de niño sano en APS, tomando como grupos de control a pacientes de ambos sexos de 2 y 6 años.

Resultados:
Dosis absorbida en tiroides para cada grupo:

- 0,09 mGy en paciente femenina de 2 años con colimación estricta y técnica de kV 70; mA 200; S 0,09.
- 0,09 mGy en paciente masculino de 2 años con colimación estricta, y técnica de kV 75; mA 200; S 0,09.
- 0,66 mGy en paciente femenina de 6 años con colimación estricta y técnica de kV 90; mA 200; S 0,09.
- 0,73 mGy en paciente masculino de 6 años con colimación estricta y técnica de kV 95; mA 200; S 0,09.
- 0,45 mGy en paciente femenina de 2 años con colimación abierta y técnica de kV 70; mA 200; S 0,09.
- 0,46 mGy en paciente masculino de 2 años con colimación abierta y técnica de kV 75; mA 200; S 0,09.

Conclusión:
La dosis absorbida a tiroides por radiografía de tórax en pacientes pediátricos no es despreciable.
La influencia de la colimación en la dosis absorbida en tiroides por radiografía de tórax en pacientes pediátricos es significativa, ya que pacientes femeninas y masculinos de 2 años con colimación abierta recibieron un 383% y 389% más de dosis absorbida respectivamente, esto equivale a repetir el examen con colimación estricta aproximadamente 5 veces para ambos sexos.

Referencias:
1. Karami V, Zabihzadeh M, Gholami M, Shams N, Fazeli Nezhad Z. Dose reduction to the thyroid gland in pediatric chest radiography. Int J Pediatr. 2016;4(7):2183–2191. doi:10.22038/ijp.2016.7081
2. Fernández JR, Redden DT, Pietrobelli A, Allison DB. Waist circumference percentiles in nationally representative samples of African-American, European-American, and Mexican-American children and adolescents. J Pediatr. 2004;145(4):439–444. doi:10.1016/j.jpeds.2004.06.044

Temas: Pediatría



Gráfico 1. Resultados dosimétricos según variables en estudio

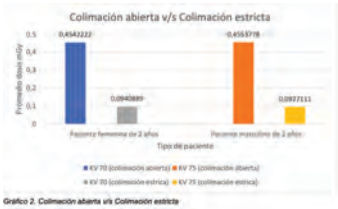

Gráfico 2. Colimación abierta v/s Colimación estricta

Ecografía de la Lengua como sitio inhabitual: Un enfoque en la técnica y el diagnóstico precoz de Patologías Linguales.

Campos O, Aris R, Whittle C, Niedmann JP

Introducción:
La ecografía de la lengua es una técnica menos convencional en la radiología, pese a su gran potencial en la detección de diversas patologías. La lengua, como presencia de infecciones, neoplasias entre otros diagnósticos diferenciales. La ecografía ofrece una mayor resolución espacial, rapidez, seguridad, y costo-efectividad en comparación con la RM y la TC, convirtiéndola en una herramienta valiosa en la evaluación y manejo de patologías linguales.

Objetivos:
Analizar la lengua como un sitio inhabitual de ecografías y explorar la relevancia y beneficios de esta técnica. Realizar una revisión de la técnica y las patologías que se pueden encontrar a través de casos que se han presentado en nuestra institución. Comparar las ventajas de la ecografía frente a la TC y RM en la evaluación de patologías linguales.

Desarrollo:
Se presentará una descripción de la técnica y su relevancia a través de una revisión de la literatura. Se muestran casos en los cuales la ecografía ha demostrado ser útil en la evaluación de patología lingual (neoplasias, traumas, infecciones, entre otros), evidenciando la versatilidad y aplicabilidad de esta técnica. Se demostrarán las ventajas de el uso del ultrasonido como la caracterización lesional en forma precoz llevando a un tratamiento exitoso. La técnica permite una visualización detallada y vital en la toma de decisiones terapéuticas [1,2]. La ecografía destaca por ser una técnica rápida, no invasiva y sin radiación, comparada con la TC y RM. La resolución en tejidos blandos, como los tejidos linguales, es excepcional, y su costo más bajo la convierte en la modalidad de elección [3,4].

Conclusión:
La ecografía de la lengua, aunque inusual, emerge como una técnica valiosa en la radiología.Ofrece ventajas significativas en términos de costos, velocidad y seguridad frente a la TC y RM. Esta exhibición académica objetiva la importancia de considerar la ecografía en la evaluación de la patología lingual, y apunta a aumentar el conocimiento de esta modalidad y promover la adopción de esta técnica en la práctica clínica, reforzando el diagnóstico preciso y el manejo oportuno de condiciones linguales.

Referencias:
1. Manchanda S, Bhalla AS, Ponneth MS, Kumar R. Intraoral Ultrasound in Early Stage Tongue Carcinoma. J Ultrasound Med. 2023;42(4):791-795. doi:10.1002/jum.16101

2. Kabakoff H, Harel D, Tiede M, Whalen DH, McAllister T. Extending Ultrasound Tongue Shape Complexity Measures to Speech Development and Disorders. J Speech Lang Hear Res. 2021;64(7):2557-2574. doi:10.1044/2021_JSLHR-20-00537

3. Ronen O. Ultrasound guided transcervical drainage of tongue base abscess. Am J Otolaryngol. 2020;41(6):102638. doi:10.1016/j.amjoto.2020.102638

4. Vellin JF, Crestani S, Saroul N, Bivahagumye L, Gabrillargues J, Gilain L. Acute abscess of the base of the tongue: a rare but important emergency. J Emerg Med. 2011;41(5):e107-e110. doi:10.1016/j.jemermed.2008.04.047

Temas: Ultrasonido

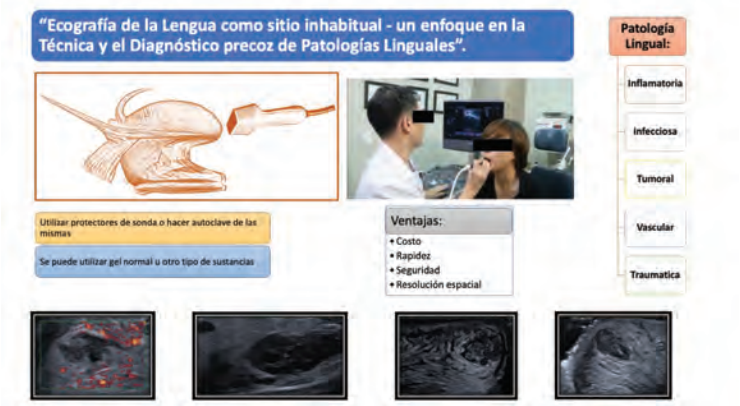

Ecografía de parrilla costal: Más allá de la fractura.

Campos O, Blaskovic F, Vivanco F, Casas J.

Introducción:
La ecografía de parrilla costal es una técnica de imagen utilizada en radiología para evaluar principalmente las estructuras más externas de la región torácica. Además de las fracturas costales permite la detección de otras patologías que pueden ser causa de dolor torácico.

Objetivo:
Realizar una revisión de casos que se han presentado en nuestra institución en los que clínicamente se sospechó de fractura de parrilla costal, pero que la ecografía fue negativa para fractura y se demostró otras lesiones que explicaban el dolor de la pared torácica de los pacientes.

Desarrollo del tema:
El dolor torácico es un motivo frecuente de consulta. Las imágenes cobran relevancia ante la sospecha de lesiones específicas, como en los casos que presentan el antecedente de un mecanismo traumático y es necesario buscar fracturas costales. Ante traumas de alta energía estas fracturas no son la sospecha diagnóstica más relevante y se buscan lesiones de riesgo vital por lo que este grupo de pacientes generalmente se estudia con tomografía computada [1], pero en los pacientes con trauma de menor energía es relevante buscar lesiones que expliquen su dolor. Debido a que la radiografía puede pasar por alto hasta el 50% de las fracturas costales [2] el uso de la ecografía cobra un rol complementario importante en la evaluación del dolor de la pared torácica con trauma de menor energía. En estos casos la ecografía realizada por un operador capacitado es más sensible y específica que la radiografía convencional [3], sin embargo, no es la única causa que puede explicar el dolor del paciente. El ultrasonido proporciona información detallada sobre las estructuras que componen la pared torácica y se pueden encontrar diversas lesiones en los distintos planos evaluados.

Se realizará una exposición de imágenes seleccionadas de distintos pacientes evaluados en nuestra institución con sospecha clínica de fractura de la parrilla costal, en los cuales no se encontraron fracturas, pero que presentaron hallazgos compatibles con otras lesiones la pared torácica que explicaban el dolor localizado.

Referencias:
1. Kaewlai R, Avery LL, Asrani AV et-al. Multidetector CT of blunt thoracic trauma. Radiographics. 2008;28 (6): 1555-70.
2. Bhavnagri SJ, Mohammed TL. When and how to image a suspected broken rib. Cleve Clin J Med. 2009;76 (5): 309-14.
3. Griffith JF, Rainer TH, Ching AS, Law KL, Cocks RA, Metreweli C. Sonography compared with radiography in revealing acute rib fracture. (1999) AJR. American journal of roentgenology. 173 (6): 1603-9.

Temas: Ultrasonido



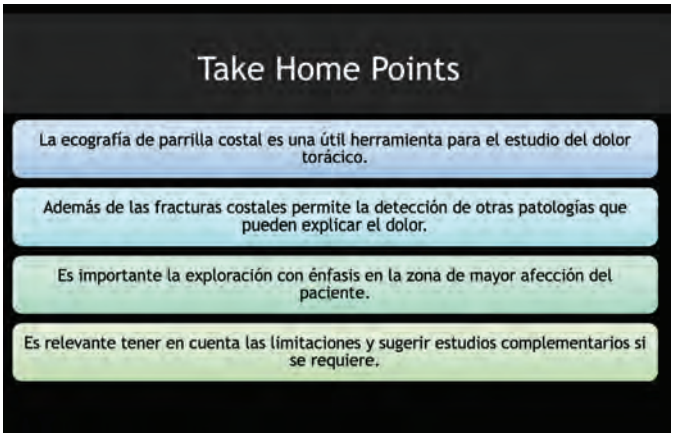

Embolia tumoral: El árbol en brote maligno.

Kychenthal C, Bazaes D, Hevia J

Objetivos:
Las embolías pulmonares tumorales son poco frecuentes y subdiagnosticadas, pero su detección es de gran relevancia en el pronóstico y manejo de los pacientes. Estas suponen un desafío para el radiólogo, quien es fundamental a la hora de sugerir el diagnóstico ya que la presentación clínica es variada e inespecífica. El objetivo de este trabajo es dar cuenta de la existencia de esta entidad y presentar casos que ilustren sus manifestaciones, para permitir así una adecuada identificación de esta.

Métodos:
Se presentan cinco casos, revisados en contexto de pacientes en seguimiento oncológico.

Hallazgos:
En tres de los pacientes se identificaron nódulos centrolobulillares con morfología de "árbol en brote", de distribución periférica bilateral o segmentaria. Estos se asociaron a engrosamiento septal, nódulos pulmonares sólidos y / o aumento de tamaño en controles seriados.
En uno de los casos el hallazgo fue una masa pulmonar periférica de morfología ramificada, asociada a engrosamiento interlobulillar.
Un paciente presentó nodularidad de trayectos vasculares periféricos, con aumento de tamaño de un nódulo metastásico.
A modo de resumen, la serie de casos ilustra algunos hallazgos característicos de embolias tumorales. La apariencia clásica es la de nódulos centrolobulillares con morfología de "árbol en brote", con dilatación y nodularidad de trayectos vasculares distales. Otra manifestación posible es la visualización de contenido endoluminal que realza tras el uso de medio de contraste. Como pertinentes negativos, estos no se acompañan de otros hallazgos que sugieran bronquiolitis infecciosa o clínica inflamatoria aguda. En la evolución de estas destaca su persistencia, asociación con progresión de enfermedad metastásica y ausencia de respuesta a anticoagulantes.

Resumen:
Las embolías tumorales suponen una entidad rara que suele ser un desafío diagnóstico. En esta, los radiólogos cumplen un rol fundamental, debiendo estar en conocimiento de su existencia y principales signos imagenológicos para evitar confundirlas con entidades benignas.

Referencias:
Han D, Lee KS, Franquet T, et al. Thrombotic and nonthrombotic pulmonary arterial embolism: Spectrum of imaging findings. RadioGraphics. 2003;23(6):1521-1539. doi:10.1148/rg.1103035043
Khashper A, Discepola F, Kosiuk J, Qanadli S-D, Mesurolle B. Nonthrombotic pulmonary embolism. American Journal of Roentgenology. 2012;198(2). doi:10.2214/ajr.11.6407
Rossi SE, Franquet T, Volpacchio M, Giménez A, Aguilar G. Tree-in-bud pattern at thin-section CT of the lungs: Radiologic-pathologic overview. RadioGraphics. 2005;25(3):789-801. doi:10.1148/rg.253045115
Seo JB, Im J-G, Goo JM, Chung MJ, Kim M-Y. Atypical pulmonary metastases: Spectrum of radiologic findings. RadioGraphics. 2001;21(2):403-417. doi:10.1148/radiographics.21.2.g01mr17403

Temas: Tórax y Cardiovascular

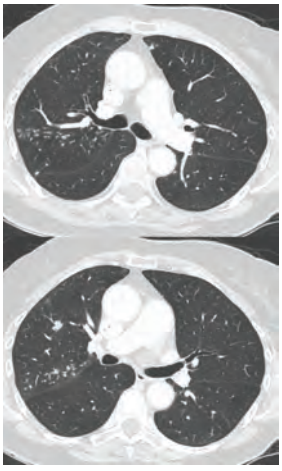

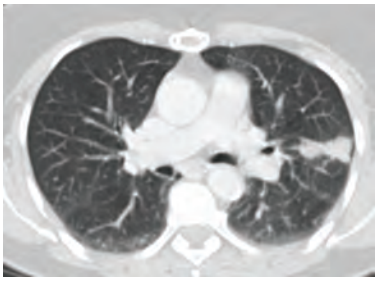

Enfermedad por inyección de rellenos sintéticos permanentes (EIRSP): Un problema en ascenso ¿Qué rol cumple la radiología?

Alarcón P, Escobedo S, Galleguillos MF, Suazo L, Ríos D, Troncoso F

Introducción:
La EIRSP representa un problema de salud pública, sobretodo en América Latina, debido al aumento de los procedimientos estéticos, que surgieron inicialmente para corregir los defectos corporales. Se han desarrollado variadas técnicas para mejorar la apariencia física, encontrándose actualmente disponibles el uso de prótesis, lipoinjertos y elementos de relleno, los cuales pueden ser temporales o permanentes. El aumento en su demanda ha llevado incluso a la utilización de productos no certificados, principalmente por personas ajenas al área de la salud, ocasionando consecuencias y/o complicaciones evidentes y otras visibles solo por la información que aporta el radiólogo.

Objetivos:
Definir el rol del Ultrasonido (US), Tomografía Computada (TC) y Resonancia Magnética (RM) en la evaluación de complicaciones de materiales de relleno sintéticos permanentes en la región glútea.
Caracterizar las complicaciones por uso de materiales de relleno en gluteoplastía y familiarizarse con el espectro de hallazgos.

Desarrollo del tema:
Los radiólogos participan en la evaluación preoperatoria, planificación y evaluación de las complicaciones de las técnicas quirúrgicas cosméticas. En general, los cambios postquirúrgicos y sus complicaciones, hallazgos incidentales en los exámenes imagenológicos de rutina, sobretodo en los procedimientos que abarcan la región glútea. Dentro de las complicaciones reportadas en la EIRSP, incluyen: reacción en sitio de inyección, edema, abscesos, miositis, migración y necrosis cutánea o grasa. La migración es una de las más frecuentes, siendo la región lumbosacra, fosas isquiorrectales, genitales externos y extremidades inferiores los sitios más afectados. El reconocimiento de las complicaciones en las imágenes se basa en los hallazgos que pueden encontrarse, tales como; el artefacto de "tormenta de nieve" en US, tejido de densidad de partes blandas en TC o en RM como imágenes de morfología redondeada o fusiforme, hipointensas en T1 e hiperintensas en T2 y silicone only. Es por esto que la RM es el examen de elección para estimar cantidad, determinar ubicación y migración de la sustancia inyectada y el nivel de compromiso del tejido.

Referencias:
1. Senderoff DM. Aesthetic Surgery of the Buttocks Using Implants: Practice-Based Recommendations. Aesthetic Surg J [Internet]. 2016 May 11;36(5):559–76. Available from: https://academic.oup.com/asj/article-lookup/doi/10.1093/asj/sjv251
2. Oliveros, César, Pérez-Rivera, Fabián, Betti-Kraemer, Giovanni, Cordero-de Oliveros, María Daniela, Fernández-Romero, Juan, Medrano-Ramírez, Gabriel, Schenone, Gustavo, Slobodianik-Correa, Daniel, & Torres-Bermúdez, Joselit. (2022). Enfermedad por inyección de rellenos sintéticos permanentes (EIRSP). Recomendaciones del grupo de expertos del Capítulo de Biomateriales de la FILACP. Cirugía Plástica Ibero-Latinoamericana, Vol 48, Nº3. 48(3), 287-304. Epub 05 de diciembre de 2022.https://dx.doi.org/10.4321/s0376-78922022000300006.
3. Edna Astbury-Ward. MRI helps identify problems with buttock augmentation. 2021; Available from: https://www.auntminnie.com/index.aspx?sec=ser&sub=def&pag=dis&ItemID=131359
4. CÔNSOLO FD, GARCIA M, CARNEIRO BC, GUIMARAES JB, NICO MA, SOUZA MR, et al. The role of magnetic resonance in the evaluation of gluteoplasty: habitual aspects and complications. Rev Bras Cir Plástica – Brazilian J Plast Sugery [Internet]. 2021;36(3):358–65. Available from: http://www.rbcp.org.br/detalhe_artigo.asp?id=2996
5. Yahyavi-Firouz-Abadi N, Menias CO, Bhalla S, Siegel C, Gayer G, Katz DS. Imaging of Cosmetic Plastic Procedures and Implants in the Body and Their Potential Complications. Am J Roentgenol [Internet]. 2015 Apr;204(4):707–15. Available from: https://www.ajronline.org/doi/10.2214/AJR.14.13516

Temas: Músculo-Esquelético

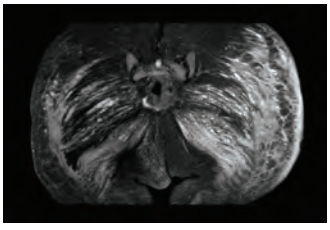

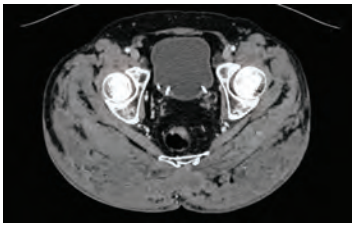

Errores de la gastrulación, cuando el camino se desvía.

Pérez B, Orellana P, Núñez R, López M, Miranda G, Robles C

Introducción:
El desarrollo de la columna vertebral y la médula espinal es un proceso altamente coordinado y complejo con varios pasos consecutivos que se pueden resumir en tres etapas embriológicas básicas, la gastrulación, neurulación primaria y neurulación secundaria. Los disrafismos severos o "abiertos" generalmente se diagnostican rápidamente y pueden requerir tratamiento inmediato para evitar complicaciones, sin embargo los cerrados pueden quedar sin diagnostico hasta la edad adulta y ser muy difíciles de entender y diagnosticar. Se necesita al menos una comprensión básica del desarrollo de la columna vertebral antes de intentar interpretar estudios de imágenes de anomalías espinales congénitas.

Objetivos:
Revisión de la patogenia de disrrafias espinales cerradas complejas de la etapa de Gastrulación
Exponer casos evaluados en Hospital Roberto del Rio y Hospital Clínico Universidad de Diastematolmelia, síndrome de regresión caudal y diagénesis espinal segmentaria

Desarrollo del tema:
Las disrrafias espinales se clasifican en abiertas y cerradas, dependiendo de si hay un defecto cutáneo que recubre la anomalía. Las cerradas a su vez se subdividen a su vez en estados disráficos simples y complejos, estos últimos son de difícil compresión e incluyen la diastematomielia, síndrome de regresión caudal y disgenesia vertebral segmentaria secundarias a alteraciones del desarrollo embrionario de la segunda etapa o gastrulación en la cual se produce el desarrollo lel endodermo, ectodesormo y mesodermo. Las células del mesodermo que viajan a través de la fosa primitiva y migran cranealmente forman. Si la notocorda no logra fusionarse en la línea media se forman dos hemicordones separados como "diastematomielia". Existe un espectro de trastornos que se observan cuando hay hipogénesis o agenesia de una porción de la columna, generalmente pero no siempre en sus aspectos distales. El síndrome de regresión caudal afecta a las porciones más distales de la columna vertebral y el sacro y se asocia con otros trastornos ortopédicos congénitos, anomalías cardíacas, genitourinarias o gastrointestinales.

Referencias:
U.D. Nagaraj, K.S. Bierbrauer, C.B. Stevenson, J.L. Peiro, F.Y. Lim, B. Zhang, B.M. Kline-FathSpinal Imaging Findings of Open Spinal Dysraphisms on Fetal and Postnatal MRIAmerican Journal of Neuroradiology Oct 2018, 39 (10) 1947-1952; DOI: 10.3174/ajnr.A5760

Rufener, Mohannad Ibrahim, Charles A. Raybaud, and Hemant A. Parmar. Congenital Spine and Spinal Cord Malformations—Pictorial Reviewhttps://doi.org/10.2214/AJR.07.7141

Trapp, Lourenção Freddi, Oliveira Morais Hans, A Practical Approach to Diagnosis of Spinal Dysraphism RadioGraphics 2021 41:2, 559-575

Glenn OA, Barkovich J. Magnetic resonance imaging of the fetal brain and spine: an increasingly important tool in prenatal diagnosis: Part 2. AJNR Am J Neuroradiol 2006;27:1807–14 pmid:17032846

Temas: Neurorradiología

Evaluación de la patología peneana por RM: Exhibición académica a partir de casos.

Molina N, Labra A, Schiappacasse G, González F, Cocio R.

Introducción:
Tradicionalmente y con mayor frecuencia la evaluación imagenológica del pene ha sido con US, sin embargo, esta técnica tiene limitaciones dadas por su pequeño campo de visión, dependencia del operador y menor resolución de tejidos. La RM cada vez está siendo más requerida por médicos urólogos, por su resolución espacial, contraste entre estructuras y por el uso de DWI/ADC, lo que permite proponer una amplia variedad de diagnósticos diferenciales. Las patologías evaluadas por RM incluyen: trauma, neoplasia (primaria y secundaria), patología vascular e inflamatoria.

Objetivo:
Realizar una revisión académica de los principales hallazgos imagenológicos de la patología peneana por RM, considerando sus hallazgos más relevantes a partir de casos en nuestra institución.

Desarrollo del tema:
Se seleccionaron casos a partir de nuestra experiencia, realizando una revisión bibliográfica y enfatizando en los hallazgos más relevantes.

a) Trauma: La RM tiene una sensibilidad (S) del 99% y especificidad (E) del 87%, siendo utilizada de segunda línea ante resultados no concluyentes en US, TC y UCG. Caracteriza disrupciones de la túnica albugínea, hematoma peneano, fístula arterio-lacunar y cambios inflamatorios. Es superior al US en la evaluación de lesiones profundas con componente de la uretra posterior.
b) Neoplasia primaria y secundaria: La RM es el estudio de elección para la estadificación local. El uso de DWI/ADC y secuencias contrastadas, logra una excelente definición del grado de invasión.
c) Enfermedad de Peyronie: La RM tiene un rol prequirúrgico localizando de manera precisa las placas. Mayor sensibilidad en detección de placas en la base respecto al US.
d) Patología vascular: La RM tiene una alta S y E, destacando la patología trombótica de cuerpos cavernosos, proporcionando información precisa en extensión, evolución y hallazgos concomitantes.
E) Evaluación de prótesis: Corresponde al estudio de elección.

Concluciones:
La RM es un estudio no invasivo, estandarizable y no operador dependiente. Es de elección en la evaluación de patología neoplásica y complementario en casos de difícil diagnóstico.

Referencias:
1) Parker RA 3rd, Menias CO, Quazi R, et al. MR Imaging of the Penis and Scrotum. Radiographics. 2015;35(4):1033-1050. doi:10.1148/rg.2015140161
2) Long H. Tu , Mike Spektor , Marc Ferrante , Mahan Mathur , MRI of the penis: indications, anatomy, and pathology, Current Problems in Diagnostic Radiology (2018), doi: doi.org/10.1067/j.cpradiol.2018.12.004.
3) Kirkham A. MRI of the penis. Br J Radiol. 2012 Nov;85 Spec No 1(Spec Iss 1):S86-93. doi: 10.1259/bjr/63301362. PMID: 23118102; PMCID: PMC3746407.
4) Zare Mehrjardi, M., et al., The role of ultrasound (US) and magnetic resonance imaging (MRI) in penile fracture mapping for modified surgical repair. Int Urol Nephrol, 2017. 49(6): p. 937-945.
5) Kochhar R, Taylor B, Sangar V. Imaging in primary penile cancer: current status and future directions. Eur Radiol 2009;20:36–47.

Temas: Abdomen

Evaluación de la patología testicular y paratesticular por RM: Exhibición académica.

Molina N, Labra A, Schiappacasse G, González F, Cocio R.

Introducción:
En la mayoría de los casos los aspectos clínicos y el US permiten llegar a un diagnóstico y conducta terapéutica adecuadas. La RM testicular tiene el rol de orientar el diagnóstico diferencial, en casos donde el US es no concluyente, permitiendo ofrecer un manejo adecuado y disminuir costos.

Objetivo:
Realizar una revisión académica de los principales hallazgos imagenológicos de la patología por RM, considerando sus hallazgos más relevantes a partir de casos.

Desarrollo del tema:
Se seleccionaron casos a partir de nuestra experiencia institucional, con el fin de ilustrar los hallazgos principales de distintas patologías.

a) Neoplasias testiculares: Los tumores de células germinales y estromales presentan baja señal T1WI, en particular los seminomas suelen ser multilobulados, marcadamente hipointensos en T2WI, con restricción en DWI y realce con el contraste endovenoso (CIV). La RM permite evaluar la invasión local. El linfoma igualmente tiene características particulares.
b) Neoplasias paratesticulares: El rabdomiosarcoma paratesticular es mal definido, infiltrativo, con áreas hemáticas, de baja señal T1WI, alta en T2WI y realce significativo con el CIV.
c) Lesiones benignas: 1) En el quiste epidermoide el componente de queratina central y cápsula fibrótica presenta baja señal en T1WI y T2WI, el contenido graso y líquido presenta alta señal en T1WI y T2WI, sin realce al CIV. 2) El tumor adenomatoide, no presenta restricción en DWI. 3) Los lipomas paratesticulares tienen comportamiento característico. 4) El neurofibroma presenta elementos de benignidad.
d) Lesiones quísticas: Tanto testiculares como paratesticulares tienen comportamiento similar.
e) Inflamatorio: Se abordarán conceptos en orquiepididimitis, torsión de hidátide y colecciones.
f) Traumático: Aspectos claves a caracterizar para guiar un adecuado manejo.
g) Testículo supernumerario.

Conclusiones:
La RM es el estudio de elección en casos donde el US no es concluyente, especialmente para orientar patología benigna o maligna. Debido a que la RM cada día se encuentra más disponible, resulta de utilidad disponer de los conceptos mencionados en esta revisión.

Referencias
1)Mittal PK, Abdalla AS, Chatterjee A, et al. Spectrum of Extratesticular and Testicular Pathologic Conditions at Scrotal MR Imaging. Radiographics. 2018;38(3):806-830. doi:10.1148/rg.2018170150
2)Tsili AC, Sofikitis N, Pappa O, Bougia CK, Argyropoulou MI. An Overview of the Role of Multiparametric MRI in the Investigation of Testicular Tumors. Cancers (Basel). 2022 Aug 13;14(16):3912. doi: 10.3390/cancers14163912. PMID: 36010905; PMCID: PMC9405843.
3)Tsili AC, Argyropoulou MI, Dolciami M, Ercolani G, Catalano C, Manganaro L. When to ask for an MRI of the scrotum. Andrology. 2021 Sep;9(5):1395-1409. doi: 10.1111/andr.13032. Epub 2021 Jun 11. PMID: 33964115; PMCID: PMC8596813.
4)Parker RA 3rd, Menias CO, Quazi R, et al. MR Imaging of the Penis and Scrotum. Radiographics. 2015;35(4):1033-1050. doi:10.1148/rg.2015140161
5)Tsili AC, Sofikitis N, Pappa O, Bougia CK, Argyropoulou MI. An Overview of the Role of Multiparametric MRI in the Investigation of Testicular Tumors. Cancers (Basel). 2022;14(16):3912. Published 2022 Aug 13. doi:10.3390/cancers14163912

Temas: Abdomen

Evaluación del índice del músculo psoas y densidad muscular como predictores de mortalidad post-transplante hepático.

Hernández M, Benítez C, Pastore A, Grandy C, Villalon A, Besa C
Departamento de Radiología, Pontificia Universidad Católica de Chile. Millennium Institute for Intelligent Healthcare Engineering, Santiago, Chile.

Antecedentes y objetivos:
Estudios han sugerido una asociación entre sarcopenia y mortalidad en pacientes post-trasplante hepático (post-TH); siendo la sarcopenia estudiada imagenológicamente (TC y RM) en mediciones tales como SMI (Área de la musculatura abdominal en L3 normalizado por la altura) y PMI (Área del músculo psoas normalizada por altura)(1). No obstante, estas mediciones no estiman la composición muscular y grado de atrofia adiposa del músculo, factor que se cree según reportes preliminares es relevante en la evaluación de la sarcopenia (2). El objetivo de este estudio es evaluar como las variables PMI y nueva variable que evalúa "calidad muscular" PMD (Densidad de músculo psoas) afectan de manera independiente y combinada en la sobrevida post-TH en población hispánica.

Métodos:
Revisión retrospectiva de una cohorte de receptores de TH en el Hospital Clínico UC-Christus entre 2016 y 2022. Dos observadores midieron el PMI y PMD en TC utilizando el software NIH ImageJ (versión 13.0.6). La sarcopenia se definió como PMI <4,9 cm2/m2 en hombres y <3,9 cm2/m2 en mujeres. La baja densidad del músculo psoas se definió como PMD <38 HU en hombres y PMD <34 HU en mujeres. Utilizamos modelos de regresión proporcional de Cox univariable y multivariable para predecir la mortalidad post-TH.

Resultados:
112 pacientes (58 +/-10 años, 55% hombres) fueron incluidos en el análisis. Etiologías de DHC fueron: NASH 50%, alcohol 17%, hepatitis autoinmune 10% y otras 29,8%. 28 (25%) pacientes presentaron sarcopenia. Durante el seguimiento de 72 semanas, fallecieron 19 (17%) pacientes. Sarcopenia se asocia a mayor riesgo de mortalidad post-TH (HR = 3,9, IC 95% [1,6-9,6], p = 0,003)(fig.1.A). PMD bajo se asocia a mayor riesgo de mortalidad post-TH (HR = 3,7, IC 95% [1,5-9,2], p = 0,004)(fig.1.B). Los pacientes con sarcopenia y PMD bajo presentaron mayor riesgo de mortalidad post-TH (HR = 10, IC 95% [2,8-38], p <0,001) (fig.2.A).

Conclusiones:
Sarcopenia y baja densidad muscular del psoas se asocian de manera independiente a mayor riesgo de mortalidad post-TH, así como de manera combinada son un indicador de mayor riesgo de mortalidad post-TH.

Referencias:
1. Kuo SZ, Ahmad M, Dunn MA, et al. Sarcopenia Predicts Post-transplant Mortality in Acutely Ill Men Undergoing Urgent Evaluation and Liver Transplantation. Transplantation. 2019;103(11):2312-2317. doi:10.1097/TP.0000000000002741
2. Yajima T, Arao M, Yajima K. Psoas muscle index and PSOAS muscle density as predictors of mortality in patients undergoing hemodialysis. Scientific Reports. 2022;12(1). doi:10.1038/s41598-022-14927-y.

Temas: Abdomen

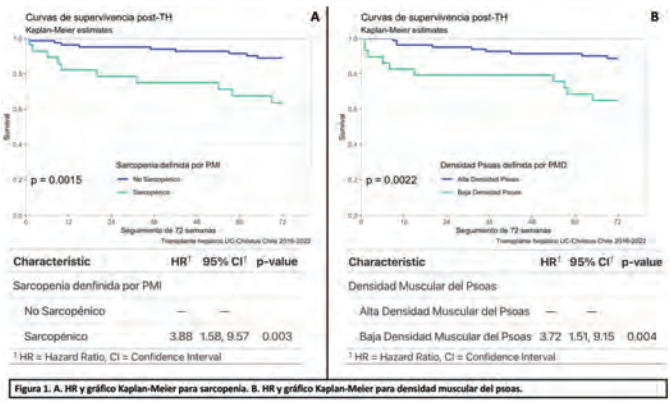

Figura 1. A. HR y gráfico Kaplan-Meier para sarcopenia. B. HR y gráfico Kaplan-Meier para densidad muscular del psoas.

Hemorragia Intrarraquídea Espinal: Serie de casos de una enfermedad infrecuente.

Alarcón F, Galindo S, Kara F, Miranda-Merchak A, Alarcón V.

Aproximación al problema:
La hemorragia intrarraquídea espinal es una peligrosa y rara complicación neurovascular. Un porcentaje importante de ellas son idiopáticas, pudiendo también ser secundarias a trauma, coagulopatías, vasculopatías, tumores, punciones lumbares u otras lesiones neurológicas.

Materiales y métodos:
Cohorte retrospectiva de casos de hemorragia intrarraquídea espinal provenientes de tres diferentes centros con énfasis en distintas modalidades diagnósticas utilizadas incluyendo tomografía computada, resonancia magnética, angiotomografía computada espinal, angiorresonancia magnética dinámica y angiografía por sustracción digital. Con correlato histopatológico en los casos que corresponda y seguimiento clínico focalizado.

Descripción de la serie:
Presentamos una serie de seis casos de hemorragia intrarraquídea espinal que comprenden presentaciones de hemorragia subaracnoidea y hematoma subdural espinal en diversos contextos clínico-radiológicos.

Resumen:
Un adecuado diagnóstico vascular no invasivo es fundamental para la adecuada planificación del estudio angiográfico y la posterior implementación de embolización y/o intervención quirúrgica. Entre las posibles complicaciones se incluyen mielopatía, aracnoiditis, compresión medular, infarto y otras que podrían llevar a diferentes morbi-mortalidades. Por lo tanto, la prontitud en el diagnóstico y tratamiento resulta esencial para optimizar el pronóstico del paciente.

Referencias:
1) Kreppel D, Antoniadis G, Seeling W. Spinal hematoma: a literature survey with meta-analysis of 613 patients. Neurosurg Rev. 2003 Jan;26(1):1-49. doi: 10.1007/s10143-002-0224-y. Epub 2002 Sep 24. PMID: 12520314.

2) Peckham ME, Hutchins TA. Imaging of Vascular Disorders of the Spine. Radiol Clin North Am. 2019 Mar;57(2):307-318. doi: 10.1016/j.rcl.2018.09.005. Epub 2018 Nov 15. PMID: 30709472.

3) Yost MD, Rabinstein AA. Spontaneous Spinal Subarachnoid Hemorrhage: Presentation and Outcome. J Stroke Cerebrovasc Dis. 2018 Oct;27(10):2792-2796. doi: 10.1016/j.jstrokecerebrovasdis.2018.06.005. Epub 2018 Jul 29. PMID: 30064869.

4) Bhosle R, Raju D, Patel SS, Aditya G, Shukla J, Ghosh N, Krishnan P. Spinal Subdural Hematoma following Epidural Anesthesia. Asian J Neurosurg. 2023 Jun 6;18(2):347-351. doi: 10.1055/s-0043-1768576. PMID: 37397056; PMCID: PMC10313436.

Temas: Neurorradiología

Implementación de Angio-TC cardíaco pediátrico en un hospital público de Chile. Una experiencia exitosa, replicable y de gran impacto en el Servicio Público.

Flores A, García C, Parra R, López C, Terrazas C, Muñoz Y, Vergara C.

Objetivos:
Las cardiopatías congénitas tienen una prevalencia de 6-8 por 1.000 RN vivos en Chile (1), lo que se traduce en alta morbimortalidad y costos para el país. El diagnóstico y manejo adecuado requiere de Ecocardiografía, y en casos seleccionados de Angio-TC Cardiaco. Actualmente el uso de Angio-TC está concentrado en centros del sistema privado, lo que obliga al sistema público a comprar servicios, con aumento de los costos por traslado, anestesia, además de los riesgos propios del traslado de pacientes críticos. El objetivo de este trabajo es mostrar nuestra experiencia en la implementación de esta técnica en nuestro centro, un Hospital público del área Suroriente de Santiago

Material y Métodos:
Se revisó en forma retrospectiva todos los Angio-TC cardíacos efectuados en nuestro Servicio, en pacientes < de 15 años, entre 2021 y 2023. Se registró la indicación, técnica del estudio y la calidad del examen fue evaluada según una tabla con un puntaje de 1 a 6, considerando FOV adecuado, ausencia de artefacto por latido, ausencia de artefacto respiratorio, ausencia de artefacto por endurecimiento del haz, adecuada definición de la pared de los grandes vasos y visualización del origen de las arterias coronarias. Se definió como calidad buena o excelente un puntaje mayor a 4.

Resultados:
Se registró un total de 57 estudios. Un tercio de los pacientes fueron RN (<1 mes), 57% < 1 año, un 14% tenía 1-8 años y un 28% tenía > 8 años. Todos los pacientes <1 año requirieron anestesia general, 28% en el rango de 1-8 años y 0% en los > de 8 años. El examen fue diagnóstico en 98% de los casos y la calidad del examen fue buena o excelente en un 77%.

Resultados:
Como desafío está el crear un RIS/PACS único en el sistema público para la creación de una red nacional de imágenes cardiacas, que permita la adquisición de Angio-TC cardiaco en cualquier hospital siguiendo un protocolo estandarizado y siendo informado por radiólogos entrenados del sistema público que centralicen estos exámenes.

Referencias:
1. Vinals LF, Giuliano BA. Cardiopatias congenitas: incidencia antenatal. Rev Chil Obstet Ginecol. 2002;67(3):203-206. Disponible en: http://www.scielo.cl/scielo.php?script=sci_arttext&pid=S0717-75262002000300006&lng=es&nrm=iso. ISSN 0048-766X. doi:10.4067/S0717-75262002000300006.

Temas: Pediatría

Invaginación intestinal ileoileal. ¿Cuándo hablar con el cirujano infantil?

Salazar A.

Introducción:
La invaginación intestinal se define como el prolapso de un segmento de intestino hacia la luz de un segmento intestinal inmediatamente distal y corresponde a la segunda causa más frecuente de obstrucción en niños. La mayoría de los casos se presenta en menores de 2 años y corresponde a la variante ileocólica, la cual habitualmente se maneja con reducción (neumática o hidrostática) o directamente con cirugía. En la literatura se hace escasa mención al segundo tipo de invaginación más frecuente que encontramos en los pacientes pediátricos, la ileoileal, la que presenta características clínicas, ecográficas y de manejo completamente distintas y necesarias de conocer por el radiólogo.

Objetivos:
- Mostrar casos clínicos de invaginación intestinal ileoileal con imágenes de ultrasonido obtenidas por un radiológico pediátrico en su práctica diaria.
- Ilustrar sobre las características en la imagen que nos permitan diferenciar una invaginación de tipo ileoileal de la variante ileocólica.
- Mencionar algunas condiciones pesquisadas en el US que sugieran la necesidad de una eventual resolución quirúrgica.

Desarrollo del tema:
La invaginación intestinal ileoileal habitualmente se produce en el contexto de cuadros digestivos asociados a hiperperistalsis intestinal, de alta prevalencia en la población pediátrica. Ese contexto clínico asociado a la localización y aspecto ecográfico de la lesión, nos permiten aproximarnos a su diagnóstico con relativa facilidad. La gran mayoría de ellas no tienen mayor repercusión e implicancia clínica y se resuelven espontáneamente, incluso durante la realización del estudio ecográfico. Sin embargo, existen algunos hallazgos imagenológicos que deben plantearnos la necesidad de contactarnos con el cirujano infantil. Entre ellos encontramos la presencia de una invaginación ileoileal que persiste en los controles de imagen, que posee una longitud mayor a lo habitual (generalmente mayor a 4 cm), su asociación a una eventual lesión guía o "lead point" de invaginación y la concomitancia con obstrucción intestinal.

Referencias:
Lioubashevsky et al. Radiology: Vol 269: Nº 1 – October 2013
Cogley et al. Radiographics 2012; 32: 651-665
Bartocci et al. J Ultrasound (2015) 18: 205-211
Applegate. Pediatr Radiol (2009) 39 (Suppl 2): S140 - S143

Temas: Pediatría

Linfoma de sistema nervioso central, el gran diferencial de los tumores cerebrales. Reporte de serie de casos.

Pisello M, Araya R, Vadulli S, Muñoz C, Grlica I, Camacho M.

Objetivos:
1. Ilustrar los signos imagenológicos característicos en TC y RM de esta patología mediante casos representativos que se han presentado en los hospitales de nuestra región.
2. Realizar un breve resumen bibliográfico actualizado sobre los síndromes linfoproliferativos cerebrales ilustrando sus características imagenológicas según sus distintas formas de presentación, incluyendo su clasificación primaria, secundaria y asociado a inmunocompromiso.

Aproximación al problema:
Los linfomas del sistema nervioso central corresponden a la segunda neoplasia maligna cerebral más frecuente en adultos, después de los gliomas. Su sospecha prequirúrgica tiene un impacto significativo en el manejo y pronóstico de nuestros pacientes. Por esto, es fundamental que nos familiaricemos con sus distintas formas de presentación, desde las características típicas a las atípicas de los linfomas primarios hasta sus presentaciones más raras y otros subtipos, incluidos en la clasificación de tumores del sistema nervioso central del 2021 y la de tumores hematolinfoides del 2022 de la organización mundial de la salud. Lo anterior, sumado a los avances en técnicas de imagen y el cambio de factores epidemiológicos en estos pacientes (en relación a estados de inmunocompromiso), vuelven imprescindible actualizar los conocimientos sobre esta patología. Se presenta a continuación una serie de casos representativos, con confirmación histológica, de pacientes dentro del espectro.

Breve descripción de la serie:
Se presenta una serie de 6 casos representativos de esta patología.

Conclusión:
El linfoma de sistema nervioso central corresponde a la segunda neoplasia maligna cerebral según su prevalencia y su clasificación está en evolución. El rol del radiólogo determina un rol preponderante el manejo inicial de esta patología. El no sugerir la posibilidad diagnóstica por imágenes implica un impacto negativo en el paciente asociado al manejo inicial y retraso sobre el diagnóstico histológico oportuno.

Referencias:

• Haldorsen, I.S., Espeland, A. and Larsson, E.-M. (2011) Central nervous system lymphoma: Characteristic findings on traditional and advanced imaging. American Journal of Neuroradiology. Available at: https://www.ajnr.org/content/32/6/984 (Accessed: 15 June 2023).

• Pons-Escoda, A. et al. Imaging of lymphomas involving the CNS: An update-review of the full spectrum of disease with an emphasis on the world health organization classifications of CNS tumors 2021 and hematolymphoid tumors, American Journal of Neuroradiology (2023). Available at: https://www.ajnr.org/content/early/2023/02/23/ajnr.A7795 (Accessed: 15 June 2023).

• Kumar S, Javalgi A, Typical and atypical radiological findings and treatment related changes in central nervous system (CNS) lymphoma, ECR 2022 EPOS. (2022) Available at: https://epos.myesr.org/poster/esr/ecr2022/C-19268 (Accessed: 15 June 2023).

• Zhang D, Hu LB, Henning TD, Ravarani EM, Zou LG, Feng XY, Wang WX, Wen L. MRI findings of primary CNS lymphoma in 26 immunocompetent patients. Korean Journal of Radiology. 2010 May-Jun;11(3):269-77. doi: 10.3348/kjr.2010.11.3.269. Epub 2010 Apr 29. PMID: 20461180; PMCID: PMC2864853.

Temas: Neurorradiología

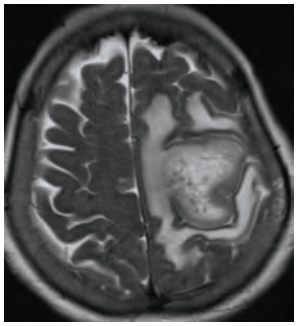

Linfoma extranodal en abdomen y pelvis: Presentación de casos.

Aguilera G, Cid R, Aravena R, Gübelin C, Meléndez J, Peña M.

Objetivos:
Exponer diferentes formas de presentación imagenológicas del linfoma extranodal en abdomen y pelvis.

Aproximación al problema:
El linfoma extranodal se define como cualquier compromiso primario o clínicamente relevante de tejido distinto a linfonodos, que puede estar asociado a diseminación linfática. Aproximadamente un 40% de los linfomas tienen esta forma de presentación y se ha descrito en prácticamente todos los tejidos. La presentación extranodal es más común en el linfoma no Hodgkin. Los órganos abdominales más frecuentemente afectados por los linfomas extranodales son en orden decreciente de frecuencia: bazo, hígado, tracto gastrointestinal, páncreas, pared abdominal, tracto genitourinario, glándulas suprarrenales, cavidad peritoneal y la vía biliar.
Las imágenes del linfoma extranodal en el abdomen y pelvis pueden simular otras condiciones y la malinterpretación de los hallazgos imagenológicos puede llevar a un diagnóstico erróneo y tratamiento tardío.

Breve descripción de la serie:
En esta serie de casos se expondrán al menos 6 formas de presentación imagenológicas de linfomas extranodales en abdomen y pelvis, en los cuales se incluye: linfoma hepático, linfoma intestinal, linfoma pancreático, linfoma renal, linfoma de vesículas seminales y linfoma de las glándulas suprarrenales.

Conclusión:
El linfoma extranodal es una entidad heterogénea y poco frecuente que puede afectar potencialmente a todos los tejidos abdominales. Familiarizarse con las presentaciones imagenológicas de los distintos órganos comprometidos es útil debido a las diferencias de manejo y pronóstico respecto a otras neoplasias.

Referencias:
1. Lee WK, Lau EWF, Duddalwar VA, Stanley AJ, Ho YY. Abdominal manifestations of extranodal lymphoma: Spectrum of imaging findings. American Journal of Roentgenology. 2008;191(1):198-206. doi:10.2214/AJR.07.3146
2. Leite NP, Kased N, Hanna RF, et al. Cross-sectional imaging of extranodal involvement in abdominopelvic lymphoproliferative malignancies. Radiographics. 2007;27(6):1613-1634. doi:10.1148/rg.276065170
3. Krol ADG, le Cessie S, Snijder S, Kluin-Nelemans JC, Kluin PM, Noordijk EM. Primary extranodal non-Hodgkin's lymphoma (NHL): The impact of alternative definitions tested in the Comprehensive Cancer Centre West population-based NHL registry. Annals of Oncology. 2003;14(1):131-139. doi:10.1093/annonc/mdg004.

Temas: Abdomen

Manifestaciones imagenológicas en RM de la encefalopatía de Wernicke por alcoholismo: Serie de casos.

López N, Cornejo J, Ravanal J, Crisosto E, Barriga J, Dellien H.

Resumen:
La encefalopatía de Wernicke es un trastorno neurológico agudo que resulta del déficit de tiamina. La prevalencia de WE en la población general se ha estimado de 0,4 a 2,8%. Si no es detectada y tratada adecuadamente, puede derivar en trastornos neurológicos graves e incluso la muerte. La condición subyacente de WE descrita originalmente es el alcoholismo, pero representa alrededor del 50% de las causas actuales de WE. Otras causas incluyen todas las condiciones clínicas que implican malabsorción o desnutrición y en pacientes que requieren nutrición parenteral prolongada (1).
El diagnóstico de WE es clínico, tradicionalmente se basa en la tríada: cambio del estado mental, ataxia y anomalía oculomotora, sin embargo esta se encuentra en solo el 16-33% de los pacientes. Como resultado, el WE a menudo está infradiagnosticado, particularmente cuando los pacientes presentan manifestaciones clínicas atípicas o no tienen antecedentes de consumo de alcohol (2).
La resonancia magnética es una herramienta útil dada su alta especificidad (93%), lo que nos permite confirmar el diagnóstico y distinguirlo de otros trastornos neurológicos. El edema citotóxico se considera la lesión más distintiva de WE y se muestra típicamente como lesiones hiperintensas simétricas en T2, FLAIR y DWI en las regiones paraventriculares del tálamo, el hipotálamo, los cuerpos mamilares, la región periacueductal y el piso del cuarto ventrículo. Otros hallazgos inusuales casi siempre se encuentran en asociación con los hallazgos típicos de imágenes (3).

Objetivos:
El objetivo de este trabajo es describir 3 casos de encefalopatía de Wernicke y sus principales hallazgos en la RM. Para esto se seleccionaron 3 casos mediante una revisión retrospectiva en nuestra institución. Se incluyeron pacientes con diagnóstico clínico de encefalopatía de Wernicke, de etiología alcohólica, que fueron estudiados mediante RM en nuestra institución entre el año 2013 al 2023. Un conocimiento profundo de los hallazgos de neuroimagen de la EW puede a realizar un diagnóstico precoz y, por tanto, a reducir la morbimortalidad asociada a esta enfermedad.

Referencias:
1) Galvin, R., Bråthen, G., Ivashynka, A., Hillbom, M., Tanasescu, R., Leone, M. A., & EFNS (2010). EFNS guidelines for diagnosis, therapy and prevention of Wernicke encephalopathy. European journal of neurology, 17(12), 1408–1418. https://doi.org/10.1111/j.1468-1331.2010.03153.x

2) Ota, Y., Capizzano, A. A., Moritani, T., Naganawa, S., Kurokawa, R., & Srinivasan, A. (2020). Comprehensive review of Wernicke encephalopathy: pathophysiology, clinical symptoms and imaging findings. Japanese journal of radiology, 38(9), 809–820. https://doi.org/10.1007/s11604-020-00989-3

3) Zuccoli, G., & Pipitone, N. (2009). Neuroimaging findings in acute Wernicke's encephalopathy: review of the literature. AJR. American journal of roentgenology, 192(2), 501–508. https://doi.org/10.2214/AJR.07.395

Temas: Neurorradiología

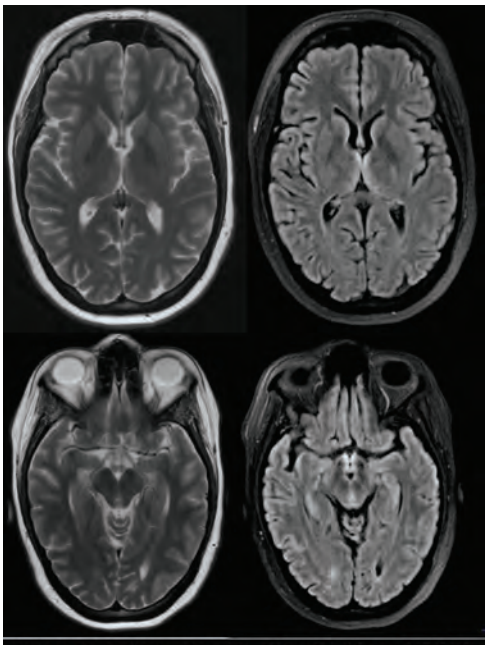

Figura 1. Cortes seleccionados axiales, RM cerebro, Hiperseñal T2 FLAIR en tálamos, sustancia gris periacueductal y ambas regiones hipotalámicas, con compromiso de los cuerpos mamilares.

No es (tan) difícil: Aproximación a la Resonancia Magnética de Plexo Lumbosacro.

Díaz J, Salinas V, Escobedo S, Pizarro B

Objetivos:
- Revisar la anatomía normal del plexo lumbosacro y sus principales características en resonancia magnética.
- Describir los principales grupos de patologías del plexo lumbosacro, e ilustrarlos con distintos casos de nuestra institución.

Introducción:
El plexo lumbosacro representa una red de uniones y divisiones nerviosas que da origen a nervios terminales responsables de la inervación motora y sensitiva de la pelvis y extremidades inferiores. La resonancia magnética (RM) es el método de elección para el estudio del sistema nervioso periférico, permitiendo una adecuada caracterización anatómica y detección de patologías.

Anatomía:
Las ramas ventrales de las raíces nerviosas de L1-L4 se unen posteriores al músculo psoas para formar el plexo lumbar, que da origen a los nervios iliohipogástrico, ilioinguinal, genitofemoral, femoral, lateral femorocutáneo, obturador y tronco lumbosacro. Las ramas ventrales de las raíces de L4-S3 se unen anteriores al músculo piriforme para formar el plexo sacro, que da origen a los nervios ciático, pudendo y glúteos superior e inferior.

Rol de la RM de plexo lumbosacro:
Permite mejorar la precisión diagnóstica de las causas de neuropatías o plexopatías periféricas dada su alta resolución espacial y de contraste, evaluando la localización, grado y causa de la alteración, y siendo un excelente método para distinguir patología propia del plexo lumbosacro versus anomalías espinales. Los protocolos incluyen secuencias T1, T2, STIR, T1 contrastada y adquisiciones isotrópicas 3D.

Aproximaciones para la interpretación:
La evaluación se basa en características de los nervios como lo son su tamaño, intensidad, patrón fascicular y trayecto. La patología puede también manifestarse como cambios en estructuras adyacentes, incluyendo masas, fibrosis, pérdida de planos grasos, así como cambios en los músculos por denervación.

Patología de plexos lumbosacros:
La patología de plexos lumbosacros tiene numerosas entidades, que se pueden encasillar en los siguientes grupos:

- Plexopatía difusa por patología sistémica, inflamación o radiación.
- Trauma.
- Neoplasias.
- Síndrome piriforme y otras neuropatías compresivas.

Referencias:
Robbins NM, Shah V, Benedetti N, Talbott JF, Chin CT, Douglas VC. Magnetic resonance neurography in the diagnosis of neuropathies of the lumbosacral plexus: a pictorial review. Clin Imaging 2016;40(6):1118-1130.
Soldatos T, Andreisek G, Thawait GK, et al. High-resolution 3-T MR neurography of the lumbosacral plexus. Radiographics 2013;33(4):967-987.
Muniz Neto FJ, Kihara Filho EN, Miranda FC, Rosemberg LA, Santos D, Taneja AK. Desmiystifying MR Neurography of the Lumbosacral Plexus: From Protocols to Pathologies. BioMed Research International. Volume 2018, Article ID 9608947, 20 pages.

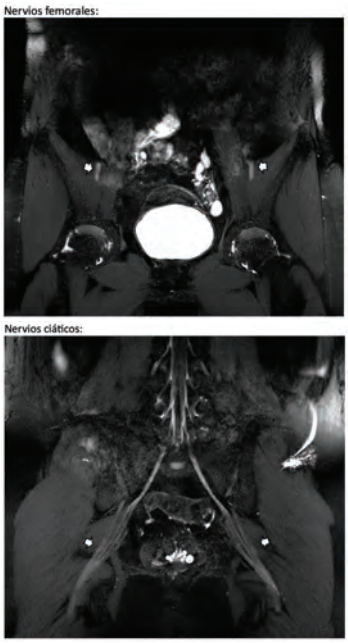

Nuevas perspectivas en hematoma subdural crónico: Desde la fisiopatología a la aplicación clínico-radiológica.

Muñoz C., Grlica I., Araya RJ., Pisello M, Grlica D.

Introducción:
El hematoma subdural crónico (HSDc) es una afección frecuente que afecta predominantemente a adultos mayores. Recientes conceptos establecidos en su fisiopatología tales como el rol de una reacción inflamatoria compleja, angiogénesis y coagulopatía local han permitido mejorar la comprensión de su comportamiento. Esta nueva concepción trae consigo cambios en su evaluación imagenológica rutinaria, aportando información que ayuda establecer el riesgo de su recurrencia.

Objetivos:
Actualizar los conceptos fisiopatológicos respecto a esta temática, exhibir su correlato imagenológico y recalcar su relevancia clínica.

Desarrollo:
La formación inicial de un hematoma subdural agudo o de un higroma subdural, ya sea de causa traumática o espontánea, desencadena una reacción inflamatoria local compleja. El reclutamiento de fibroblastos da paso a la formación de neomembranas en los bordes de la lesión, en tanto que factores angiogénicos permiten la formación de frágiles capilares provenientes de la arteria meníngea media. Lo anterior suscita una dinámica antagónica entre factores hemostáticos de esta nueva vasculatura y la actividad fibrinolítica que permite la reabsorción del hematoma, contexto en el cual tendrá lugar la reagudización periódica del sangrado.

El proceso fisiopatológico descrito pasa por distintas etapas, para los cuales existe un correlato imagenológico que se traduce en 4 patrones diferentes en TC, cada uno de ellos con un determinado riesgo de recurrencia postratamiento: Homogéneo (riesgo de recurrencia de 9%): hematoma de densidad homogénea.

Laminar (riesgo de recurrencia de 12,5%): presenta una fina membrana hiperdensa en su borde interno.

Sedimentado (riesgo de recurrencia de 31%): hematoma que contiene dos componentes de diferentes densidades (hipodenso sobre hiperdenso), ya sea con un claro margen entre ambos o en forma graduada.
Trabecular (riesgo de recurrencia de 5,1%): hematoma de densidad heterogénea con múltiples septos hiperdensos.

Es así que el consignar estos patrones en nuestros informes entregará al clínico un elemento de juicio valioso en la elección terapéutica y en particular en la definición del momento quirúrgico.

Referencias:
1. Kwon SM, Lee MH, Seo Y et al. A Radiological Assessment of Chronic Subdural Hematomas. Korean J Neurotrauma. 2022;18(1):12. doi:10.13004/kjnt.2022.18.e24
2. Greenberg MS. Handbook of Neurosurgery. Thieme; 2023.
3. Vega RA, Valadka AB. Natural History of Acute Subdural Hematoma. Neurosurg Clin North Am. 2017;28(2):247-255. doi:10.1016/j.nec.2016.11.007
4. Ohba S, Kinoshita Y, Nakagawa T, Murakami H. The risk factors for recurrence of chronic subdural hematoma. Neurosurg Rev. 2012;**36(1):145-150. doi:10.1007/s10143-012-0396-z**

Temas: Neurorradiología

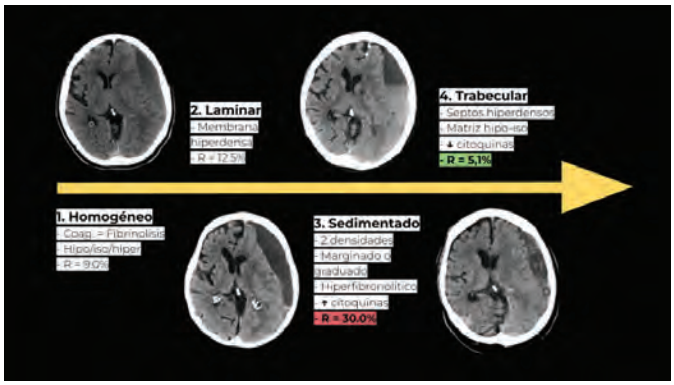

Órbita postquirúrgica: Hallazgos incidentales frecuentes.

Grlica I, Muñoz C, Araya RJ, Grlica D, Pisello M

Introducción:
Existe una amplia gama de procedimientos e intervenciones oftalmológicas sobre el contenido orbitario, por ejemplo, el tratamiento quirúrgico de glaucomas, cataratas, desprendimientos de retina, traumas oculares y lesiones neoplásicas. Todas ellas son a menudo visibles y fácilmente caracterizables en estudios imagenológicos dirigidos o realizados por otra causa.
La capacidad para reconocer las diferentes manifestaciones de estos cambios postquirúrgicos resulta fundamental para evitar interpretaciones erróneas.
A su vez, existen numerosos tipos de dispositivos implantados identificables mediante técnicas de imagen, tales como dispositivos para el drenaje de glaucomas, implantes orbitarios y pesas para párpados.

Objetivos:
Escribir la presentación imagenológica de los cambios postquirúrgicos de glaucoma, cataratas y desprendimiento de retina.
Exponer las características que permiten diferenciar dispositivos quirúrgicos implantados de cuerpos extraños y otros imitadores.

Desarrollo:
El glaucoma corresponde a la tercera causa más frecuente de ceguera irreversible en el adulto. La gama de alternativas quirúrgicas para su tratamiento incluyen la trabeculectomía y el uso de dispositivos como el EX-PRESS o el Glaucoma Drainage Device, siendo estos últimos frecuentemente confundidos cuerpos extraños.
Las cataratas corresponden a la causa más común de ceguera reversible en adultos, la cirugía más frecuentemente utilizada corresponde a la facoemulsificación, cuyos cambios postquirúrgicos son fácilmente evidenciables tanto en TC como en RM. El tratamiento quirúrgico del desprendimiento de retina incluye anillos esclerales y vitrectomías, cuyo aspecto tomográfico no debe ser confundido con infecciones o hemorragias intraoculares. En el siguiente trabajo se detallan las características imagenológicas para cada una de estas intervenciones que rutinariamente son reconocidas como hallazgos incidentales en exámenes solicitados por otros motivos. También se mencionan otros dispositivos quirúrgicos tales como implantes orbitarios y palpebrales, así como imitadores imagenológicos de estos, incluyendo calcificaciones del aparato troclear y placas esclerales seniles.

Referencias:
Reiter MJ, Schwope RB, Kini JA, York GE, Suhr AW. Postoperative imaging of the orbital contents. RadioGraphics. 2015;35(1):221-234. doi:10.1148/rg.351140008

Reiter M, Schwope R, Walker K, Suhr A. Imaging of glaucoma drainage devices. Journal of Computer Assisted Tomography. 2012;36(2):277-279. doi:10.1097/rct.0b013e31824afda8

Mafee MF, Karimi A, Shah J, Rapoport M, Ansari SA. Anatomy and pathology of the eye: Role of Mr Imaging and CT. Neuroimaging Clinics of North America. 2005;15(1):23-47. doi:10.1016/j.nic.2005.02.005

Gale ME, Vincent ME, Sutula FC. Orbital implants and prostheses: postoperative computed tomographic appearance. AJNR Am J Neuroradiol 1985;6(3):403–407.

Ginat D. Post-Treatment Imaging of the Orbit. Springer-Verlag Berlin An; 2016.

Temas: Neurorradiología

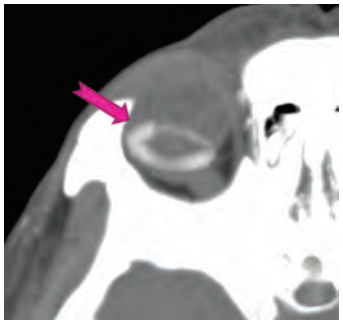

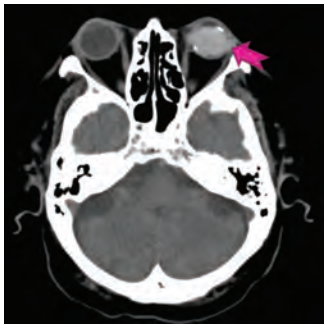

Paragangliomas extraadrenales: Más allá de las suprarrenales.

Kara F, Valdés R, Ortega F, Alarcón F, Santorcuato F, Varela C.

Introducción:
Los paragangliomas (PG) son tumores neurogénicos infrecuentes, siendo el feocromocitoma el tipo más conocido, de origen suprarrenal. No obstante, existen múltiples localizaciones extraadrenales a lo largo de cadenas simpáticas y parasimpáticas. Las técnicas de imagen juegan un rol central en el diagnóstico prospectivo, etapificación y planificación terapéutica, lo que resalta la importancia de conocer los hallazgos característicos en las distintas localizaciones anatómicas y en distintas técnicas, especialmente el PET CT con Ga-68 Dotatate.

Objetivos:
A través de una revisión pictórica se busca:
Presentar distintas localizaciones anatómicas extraadrenales de PG.
Describir características comunes entre las distintas localizaciones y sus particularidades en las distintas modalidades.
Ilustrar el rol del PET-CT con Ga-68 Dotatate en el diagnóstico y/o seguimiento.

Desarrollo del tema:
Los PG surgen de células cromafines. El 85% son intraabdominales, 12% intratorácicos y 3% de cabeza y cuello. Aquellos de cadena simpática tienden a ser abdominales y secretar catecolaminas, generando síntomas como cefalea y palpitaciones. Pueden complicarse con crisis de descarga adrenérgica al ser intervenidos quirúrgicamente, lo que resalta la importancia del diagnóstico prospectivo. Si derivan de la cadena parasimpática usualmente se localizan en el cuerpo carotídeo, trayecto del nervio vago o glosofaríngeo. La mayoría de los PG esporádicos, pero hasta el 25% están asociados a síndromes genéticos, como ejemplo, neoplasias endocrinas múltiples. Los estudios de imagen son claves para el diagnóstico y etapificación. Corresponden a lesiones hipervasculares y en RM se caracterizan por heterogeneidad de señal en secuencias T1 y T2, con morfología característica en "sal y pimienta". Ha cobrado especial relevancia en los últimos años el uso de PET-CT Ga-68 Dotatate, que utiliza la expresión de receptores de somatostatina por estos tumores, utilizando un análogo de esta molécula unido a un radiotrazador, para caracterizar la lesión primaria y detectar lesiones múltiples con una alta sensibilidad y especificidad.

Referencias:
Castinetti, F. et al. (2015) '15 years of Paraganglioma: Imaging and Imaging-based treatment of pheochromocytoma and paraganglioma', Endocrine-Related Cancer, 22(4). doi:10.1530/erc-15-0175.
Lee, K.Y. et al. (2006) 'Extraadrenal paragangliomas of the body: Imaging features', American Journal of Roentgenology, 187(2), pp. 492–504. doi:10.2214/ajr.05.0370.
Lin, E.P. et al. (2022) 'Head and Neck Paragangliomas: An update on the molecular classification, state-of-the-art imaging, and management recommendations', Radiology: Imaging Cancer, 4(3). doi:10.1148/rycan.210088.

Temas: Abdomen

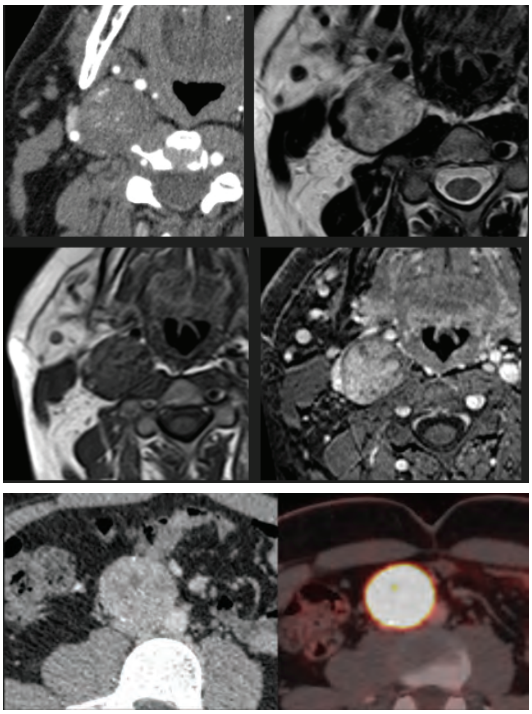

PET-CT 18 [F]PR04.MZ para la evaluación de la vía nigroestriatal en pacientes con sospecha de enfermedad de Parkinson.

Gatica C, Carreño F, Baeza S, Hernández E, Chong G

Descripción del estado actual de la técnica:
Actualmente existe un aumento en el uso y desarrollo de imágenes moleculares como PET y SPECT, enfocadas en identificar marcadores para el diagnóstico de enfermedad de Parkinson (EP). El SPECT cerebral con Tc99-TRODAT, corresponde a una de las técnicas utilizadas en nuestro medio para el estudio de la degeneración de la vía nigroestriatal en pacientes con EP. Las imágenes se adquieren 4 horas posterior a la inyección de una dosis estándar de 25mCi del trazador por vía endovenosa, tras lo que se calculan porcentajes de actividad en los núcleos de interés en relación con un sitio de captación inespecífica del radiofármaco, los que son interpretados por un médico nuclear.

Avance tecnológico:
Se presenta el uso de 18 [F]PR04.MZ, un trazador recientemente descrito, con alta afinidad por los receptores presinápticos de dopamina.
Las imágenes se adquieren en PET y TC de cerebro, 1 hora posterior a la inyección intravenosa de 6mCi del radiofármaco. A partir de ellas, se obtienen secuencias fusionadas en reconstrucción axial y coronal para su interpretación cuantitativa y cualitativa, por un neurorradiólogo y un médico nuclear.

Potenciales aplicaciones:
En nuestra experiencia, desde su incorporación a partir de septiembre 2022, se han evaluado 57 pacientes con antecedentes de trastornos del movimiento, de los cuales 23 presentaban algún grado de degeneración de la vía nigroestriatal, con menor captación de los putámenes y presencia de gradiente rostro – caudal en 22 casos. En todos los pacientes el estudio se llevó a cabo sin complicaciones, obteniéndose imágenes de alta calidad que superan la resolución de contraste del SPECT cerebral, con una significativa disminución en el tiempo destinado para el protocolo de estudio.

Conclusión
El PET-CT 18 [F]PR04.MZ, utilizado en nuestra institución, representa una herramienta adicional para el diagnóstico de EP, demostrando ventajas respecto al SPECT cerebral.

Referencias:
1.- Juri C, Kramer V, Riss PJ, et al. [18F]PR04.MZ PET/CT Imaging for Evaluation of Nigrostriatal Neuron Integrity in Patients With Parkinson Disease. Clin Nucl Med. 2021;46(2):119-124. doi:10.1097/RLU.0000000000003430

2.- Palermo G, Giannoni S, Bellini G, Siciliano G, Ceravolo R. Dopamine Transporter Imaging, Current Status of a Potential Biomarker: A Comprehensive Review. Int J Mol Sci. 2021;22(20):11234. Published 2021 Oct 18. doi:10.3390/ijms222011234

Temas: Neurorradiología

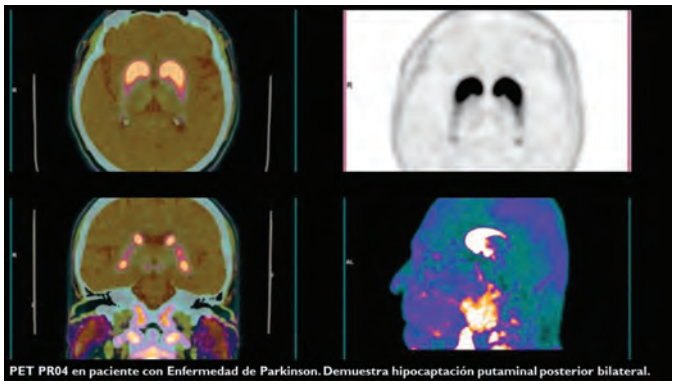
PET PR04 en paciente con Enfermedad de Parkinson. Demuestra hipocaptación putaminal posterior bilateral.

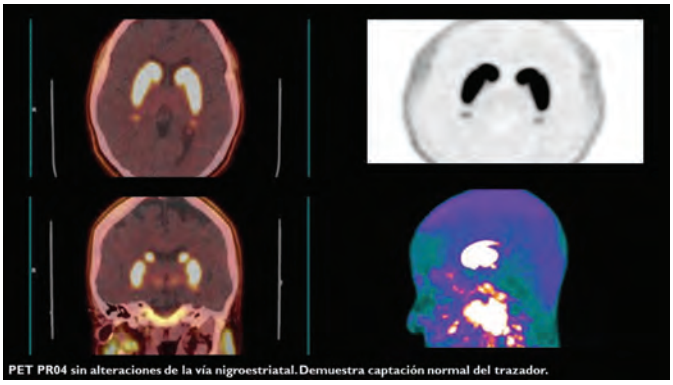
PET PR04 sin alteraciones de la vía nigroestriatal. Demuestra captación normal del trazador.

Radiografía de pelvis de screening, no todo es displasia.

Olave H, Molina E, Valenzuela J, Toledo C, Olivos J.

Introducción:
La displasia luxante de caderas es una enfermedad ortopédica frecuente, afectando a un 0,1 – 3% de la población. La falta de tratamiento oportuno de esta patología, puede producir discapacidad importante en la adultez, motivo por el cual se realiza screening con radiografía de pelvis a los 3 meses de edad. Si bien la mayoría de los exámenes realizados no muestran alteraciones, es importante tener presente otros hallazgos patológicos diferentes a la displasia que podemos encontrar y alertarnos de la presencia de otras patologías como son paciente con síndrome de down, acondroplastia, displasia cleidocraneal o hernias.

Objetivos:
Describir los principales hallazgos patológicos de etiologías distintas a la displasia luxante de cadera detectados en radiografía de pelvis como método de screening a los 3 meses de edad

Desarrollo:
El alto volumen de radiografía de pelvis aumenta la probabilidad de identificar hallazgos que sugieran patologías distintas a la displasia, por lo que es importante que el radiólogo se encuentre familiarizado con ellas. En el Síndrome de Down, además de la disminución de los ángulos acetabulares, se puede identificar la presencia de huesos iliacos ensanchados y una morfología que se conoce como orejas de "Mickey Mouse". En la pelvis del paciente con acondroplasia es posible reconocer un acetábulo horizontalizado, con un ángulo acetabular disminuido, huesos iliacos pequeños y de morfología cuadrada, con una muesca sacroilíaca. En la displasia Cleidocraneal existirá retraso en la osificación de las ramas ileo-pubicas con hipoplasia de alas iliacas, ausencia de osificación parcial del isquion y ausencia de ramas isquiopubicas. Las hernias inguinales, umbilicales y alteraciones estructurales de la columna vertebral son otros de los hallazgos frecuentes de ver.

Referencias:
Castrillón G. A, Osorio M. L, Gil Serrano P. E, Noreña Rengifo D. Hallazgos imagenologicos de la displasia cleidocraneal. Revista argentina de radiología. 2007: Vol. 81 Núm 3.

Connie Y. C, Rosenthal D. I, Mitchell D. M. Imaging Findings of Metabolic Bone Disease. Radiographics. 2016: 36: 1871 – 1887.

Eich G. F, Babyn P, Giedion A. Pediatric Pelvis: Radiographic Appearance in Various Congenital Disorders. Radiographics. 1992: 12: 467 – 484.

G. Girona Chenoll, E. Cuello Villaverde. Alteraciones ortopédicas en el Síndrome de Down. Rehabilitación. 2002: Vol 36.

Temas: Pediatría

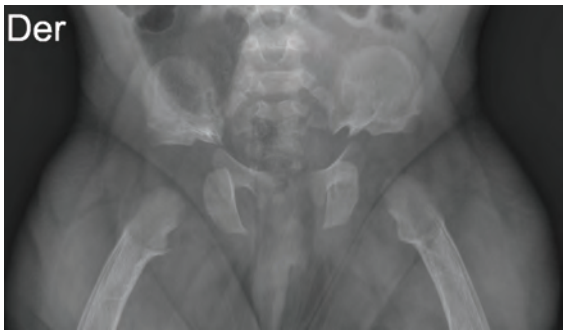

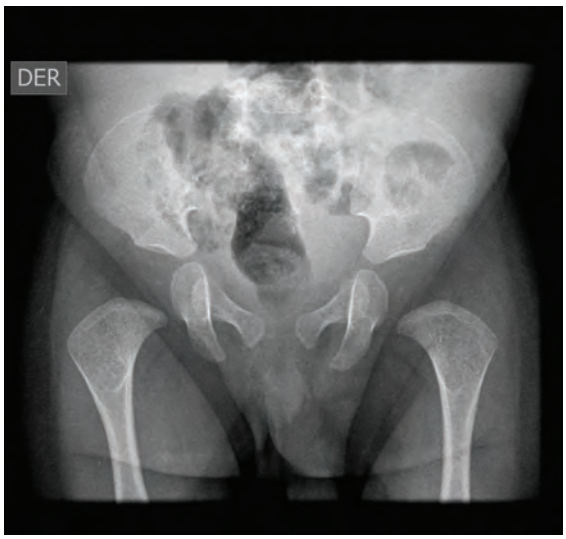

Revisión pictográfica de anomalías coronarias en Angio-TC: ¿Qué debe saber el radiólogo?

Torres J, Ahumada O, Romanque P, Ramos C, Alegría J.

Introducción:
Las anomalías coronarias son de origen embriológico. En esta presentación se revisará brevemente la anatomía coronaria normal y se mostrará con ejemplos las anomalías coronarias más frecuentes, con énfasis en distinguir aquellas que por su severidad pueden tener importancia clínica.

Objetivo:
Identificar las anomalías coronarias más frecuentes en Angio-TC, con énfasis en reconocer aquellas con potencial de significación hemodinámica.

Desarrollo del tema:
Las anomalías congénitas de las arterias coronarias son raras; sin embargo, en la medida que el angio TC coronario se realiza con más frecuencia, es posible encontrar estas anomalías en estudios indicados por otra causa. Es importante para los radiólogos reconocer las anomalías y describirlas, ya que un porcentaje de ellas pueden tener traducción clínica, provocando infarto, arritmias e incluso muerte súbita.
Se pueden clasificar desde el punto de vista anatómico en anomalías del origen, trayecto o terminación de la arteria y desde el punto de vista funcional discriminando aquellas con potencial de significación hemodinámica.
Dentro de las anomalías hemodinámicamente significativas se presentan imágenes de casos de arteria coronaria única, origen de coronarias en arteria pulmonar, trayecto interarterial y fístula. De las anomalías hemodinámicamente no significativas se muestran imágenes de casos de duplicación, origen alto de las coronarias, cursos prepulmonar, retroaórtico, transeptal y terminación sistémica.
El angio TC coronario es el método de estudio de elección, ya que evalúa no solamente el origen, curso y terminación de las arterias, si no que además entrega información de su relación con otras estructuras del mediastino.
Es esencial que los radiólogos sean capaces de reconocer y caracterizar estas anomalías, y que puedan entregar al médico clínico recomendaciones en caso de ser necesarios estudios adicionales.

Referencias:
1. Villa AD, Sammut E, Nair A, Rajani R, Bonamini R, Chiribiri A. Coronary artery anomalies overview: The normal and the abnormal. World J Radiol. 2016;8(6). doi:10.4329/wjr.v8.i6.537
2. Raimondi F, Bonnet D. Imaging of congenital anomalies of the coronary arteries. Diagn Interv Imaging. 2016;97(5). doi:10.1016/j.diii.2016.03.009
3. Pérez-Pomares JM, De La Pompa JL, Franco D, et al. Congenital coronary artery anomalies: A bridge from embryology to anatomy and pathophysiology-a position statement of the development, anatomy, and pathology ESC Working Group. Cardiovasc Res. 2016;109(2). doi:10.1093/cvr/cvv251
4. Angelini P. Coronary artery anomalies: An entity in search of an identity. Circulation. 2007;115(10). doi:10.1161/CIRCULATIONAHA.106.618082
5. Young PM, Gerber TC, Williamson EE, Julsrud PR, Herfkens RJ. Cardiac imaging: Part 2, normal, variant, and anomalous configurations of the coronary vasculature. American Journal of Roentgenology. 2011;197(4). doi:10.2214/AJR.10.7249

Temas: Tórax y Cardiovascular

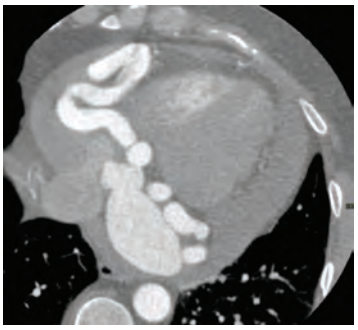

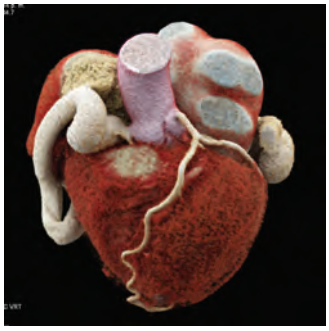

Sarcoidosis en FDG PET-CT: Puntos clave en su diagnósitico y seguimiento imagenológico.

Arias M, Alvo J, Alarcón F, Galindo S, Baladrón MJ, De Luccas V.

Objetivo:
Dar a conocer presentaciones típicas y menos frecuentes de la sarcoidosis como enfermedad sistémica en FDG PET-CT y su seguimiento bajo tratamiento.

Aproximación al problema:
La sarcoidosis es una enfermedad granulomatosa multisistémica que puede afectar a cualquier órgano (1-3). Hay una predilección por el compromiso pulmonar y el sistema linfático torácico (2). Las presentaciones clínicas son de baja especificidad, convirtiendo a la radiología y medicina nuclear en parte fundamental para diagnóstico de esta enfermedad (3).

Descripción de la serie:
Se presentarán 6 casos con diversos compromisos de órganos sólidos de sarcoidosis, incluyendo casos de compromiso adenopático y pulmonar, como también otros menos frecuentes (ej. Endometrio) confirmados con estudio histológico. Se analizará su presentación en distintas modalidades de imagen incluyendo TC y PET-CT, para luego exponer su seguimiento bajo tratamiento y su evolución bajo FDG PET-CT.

Resumen/conclusión:
El rol de las imágenes funcionales es fundamental en el diagnóstico de Sarcoidosis, tanto en su más frecuente presentación intratorácica como en casos de compromiso de órganos sólidos. Una adecuada revisión del caso y minuciosa interpretación de los hallazgos imagenológicos en las distintas modalidades son fundamentales para su correcto diagnóstico y seguimiento.

Referencias:
1. Ganeshan D, Menias CO, Lubner MG, Pickhardt PJ, Sandrasegaran K, Bhalla S. Sarcoidosis from head to toe: what the radiologist needs to know. Radiographics. 2018;38(4):1180-1200. doi:10.1148/rg.2018170157
2. Shaikh F, Abtin FG, Lau R, Saggar R, Belperio JA, Lynch JP. Radiographic and histopathologic features in sarcoidosis: a pictorial display. Semin Respir Crit Care Med. 2020;41(5):758-784. doi:10.1055/s-0040-1712534
3. Akaike G, Itani M, Shah H, et al. Pet/ct in the diagnosis and workup of sarcoidosis: focus on atypical manifestations. Radiographics. 2018;38(5):1536-1549. doi:10.1148/rg.2018180053

Temas: Medicina Nuclear

valuación prospectiva de PI-RADS versión 2.1 para la detección de cáncer de próstata clínicamente significativo: Rendimiento diagnóstico local en un Hospital Universitario.

Sotomayor CG, Ramos B, Parra C, Yévenes S, Cárdenas G, Sanhueza A, Miranda M

Objetivos:
Evaluar el rendimiento diagnóstico de cáncer de próstata clínicamente significativo (csPCa) basado en el reporte de Resonancia magnética (RM) multiparamétrica de próstata usando PI-RADS versión 2.1.

Material y Métodos:
Realizamos un estudio prospectivo de hombres con sospecha clínica de cáncer de próstata que se sometieron a RM multiparamétrica y biopsia guiada por RM/ultrasonido entre enero de 2022 y junio de 2023 en nuestro Hospital Universitario (Programa de Control de Calidad de RM). Las RM fueron evaluadas por radiólogos de abdomen y pelvis utilizando PI-RADS versión 2.1. Las lesiones con un grado ≥2 (rango 1-5) de la International Society of Urological Pathology (ISUP) se consideraron csPCa. En cada paciente se evaluó la lesión única de mayor categoría PI-RADS.

Resultados:
En total, 107 hombres (edad media, 65 ± 10 años). Las tasas de csPCa para lesiones clasificadas como PI-RADS 1 (n = 0), 2 (n = 1), 3 (n = 15), 4 (n = 45) y 5 (n = 17) fueron 0%, 0 %, 14%, 44% y 76%, respectivamente. Las tasas de csPCa de lesiones PI-RADS 4 fueron significativamente más bajas que las lesiones PI-RADS 5 pero más altas que las lesiones PI-RADS 3 (P < 0,05). Las tasas de csPCa de lesiones PI-RADS 3 fueron significativamente más bajas que las lesiones PI-RADS 4 pero más altas que las lesiones PI-RADS 2 (P < 0,05).

Conclusión:
Las tasas de csPCa demostrado por biopsia fueron significativamente diferentes entre las categorías PI-RADS consecutivas 2 y superiores. Este estudio prospectivo en un Hospital Universitario en Chile argumenta a favor de que la versión 2.1 de PI-RADS ayuda a estratificar a los participantes según riesgo de csPCa.

Referencias:
PI-RADS ® V2.1 PI-RADS ® Prostate Imaging -Reporting and Data System 2019. https://www.acr.org/-/media/ACR/Files/RADS/PI-RADS/PIRADS-V2-1.pdf

Temas: Abdomen

CONGRESO CHILENO
DE RADIOLOGÍA 2023

RESÚMENES
PÓSTERS DIGITALES

8 signos útiles en TC/RM de hígado

Cacho J, Panza B, Csendes P

Resumen:
La evaluación del hígado por TC y RM forma una importante del día a día del radiólogo. Existen numerosos signos que deberían ser conocidos por los radiólogos en este contexto A continuación presentamos ocho signos útiles en la evaluación del hígado por imágenes:
Signo del atolón: el atolón es un anillo de coral o islas que separa una lagun del mar circundante. Describe el aspecto imagenológico de los adenomas hepáticos inflamatorios en secuencias ponderadas en T2, en donde existe un anillo hiperintenso periférico que rodea a la lesión.
Signo del lolipop: signo característico del hemangioendotelioma hepático resultado de la combinación de dos estructuras, una masa tumoral bien definida y una vena adyacente ocluida
Nódulo en nódulo: Corresponde a un patrón de crecimiento observado en histología, con desarrollo de un foco de hepatocarcinoma dentro de un nódulo displásico, representado en imágenes por un subnódulo hipervascular dentro de un nódulo de mayor tamaño
Pseudolipoma de la cápsula de Glisson: Lesión encapsulada en la cápsula hepática que contiene tejido adiposo. Representa un apéndice epiploico del colón desprendido que se adhiere a la cápsula hepática.
Pseudolesión circundante al ligamento falciforme: corresponde a un área circundante al ligamento falciforme de realce diferente al resto del parénquima hepático secundario a variantes en el sistema venoso epigástrico-periumbilical.
Signo del lóbulo cuadrado caliente: área de mayor realce en segmento IVb secundario a corto-circuitos portosistémicos periumbilicales secundario a obstrucción de la cava superior.
Signo del punto central: El punto central representa una rama portal protruyendo al lumen de los conductos biliares dilatados en la enfermedad de Caroli
Festoneado del contorno hepático: implantes de células neoplásicas secretoras de mucina en la superficie capsular del hígado dan un aspecto festoneado a sus contornos
Si bien algunos de estos hallazgos imagenológicos son poco frecuentes, es importante el conocimiento de ellos dado a que son característicos de ciertas patologías y para evitar errores diagnósticos.

Referencias:
Bisig AM, Ayoob AR, Owen JW. Classics in abdominal imaging: The atoll sign. Abdominal Radiology. 2018;44(4):1621-1622. doi:10.1007/s00261-018-1821-8
Khalefa AA, Alrasheed M, Saeedan MB. Central dot sign. Abdominal Radiology. 2016;41(11):2289-2290. doi:10.1007/s00261-016-0836-2
Mamone G, Miraglia R. The "target sign" and the "Lollipop sign" in hepatic epithelioid hemangioendothelioma. Abdominal Radiology. 2018;44(4):1617-1620. doi:10.1007/s00261-018-1820-9
Sureka B, Sullere A, Singh Khera P. CT quadrate lobe hot spot sign. Middle East Journal of Digestive Diseases. 2018;10(3):192-193. doi:10.15171/mejdd.2018.110
Yoshimitsu K, Honda H, Kuroiwa T, et al. Unusual hemodynamics and pseudolesions of the noncirrhotic liver at CT. RadioGraphics. 2001;21(suppl_1). doi:10.1148/radiographics.21.suppl_1.g01oc06s81

Temas: Abdomen

Anatomía y patología frecuente y no tan frecuente del espacio periportal en TC y RM.

Escobedo S, Ramos B, Elicer P, Cacho J, Miranda M, Parra C, Sotomayor CG, Sanhueza A.

Resumen:
El espacio periportal puede afectarse por patologías inflamatorias, infecciosas y neoplásicas, y el diagnóstico mediante imágenes puede ser un desafío. Los objetivos en este trabajo son revisar la anatomía de este espacio y describir las características de patologías comunes y poco comunes en TC y RM.
El espacio periportal contiene la tríada portal: vena porta, arteria hepática propia y conducto hepático común, además un plexo nervioso y linfonodos. La TC es la técnica preferida para su evaluación integral, y proporciona características de realce dinámico. La RM es útil para realizar determinaciones debido a su alta resolución de contraste, y es el gold standard para evaluar patologías de la vía biliar.
Las patologías del espacio periportal pueden agruparse por su relación anatómica en aquellas que afectan a los espacios vasculares, como lo es la vena porta y la arteria hepática; y aquellas que afectan la vía biliar, los linfáticos y algunas misceláneas que involucran el espacio entre estructuras propiamente tal. En este trabajo abordaremos algunas de las patologías más frecuentes como el colangiocarcinoma y quistes biliares en la vía biliar, y la cavernomatosis masosa que involucra estructuras vasculares; y otras menos frecuentes agrupadas entre las entidades misceláneas como la colangitis por IgG4, neurofibromatosis periportal, trastornos linfoproliferativo posterior al trasplante y hematopoyesis extramedular.
El diagnóstico preciso de estas condiciones patológicas requiere imágenes como el TC y la RM, por lo que se pretende explorar en las características imagenológicas de cada una de ellas, y reconocer cómo éstas son esenciales para comprender y orientar al diagnóstico definitivo y descartar otros diagnósticos diferenciales, y cómo, en algunos casos particulares, nos entregan herramientas que nos ayudan a clasificar y delimitar estadificaciones, y también, cómo pueden aportar en la toma de determinaciones para implementar un tratamiento adecuado de estas lesiones periportales.

Referencias:
1. Lee, C.U., Glockner, J.F. MRI of common and uncommon pathologies involving the periportal space: a pictorial essay. Abdom Radiol 41, 149–161 (2016). https://doi.org/10.1007/s00261-015-0598-2
2. Imaging of the Porta Hepatis: Spectrum of Disease Sree Harsha Tirumani, Alampady Krishna Prasad Shanbhogue, Raghunandan Vikram, Srinivasa R. Prasad, and Christine O. Menias RadioGraphics 2014 34:1, 73-92

Temas: Abdomen



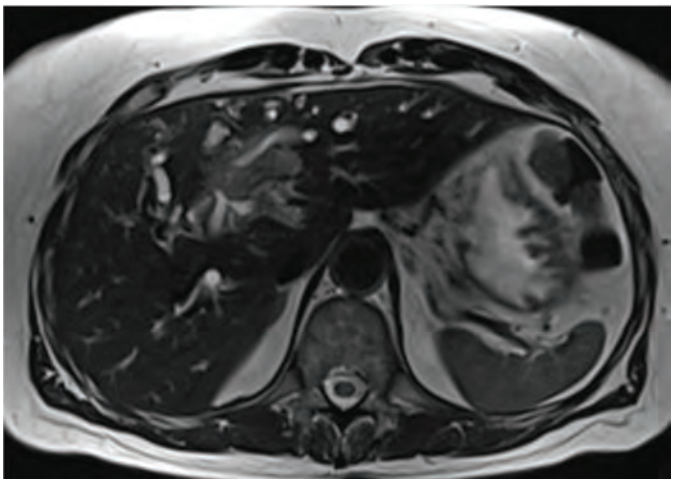

Anomalías vasculares de los tejidos blandos en la población pediátrica. Una revisión pictográfica.

Valenzuela J, Samur A, Neira R, Olivos J, Toledo C.

Resumen:
Las malformaciones y tumores vasculares, también conocidos como "anomalías vasculares", comprenden una amplia variedad de lesiones que pueden afectar a muchas regiones del cuerpo, y constituyen los tumores de partes blandas más comunes en pediatría. El conocimiento de la clasificación y características clínicas e imagenológicas de este grupo de lesiones es fundamental para el manejo.

El rol de la imagenología consiste en identificar, caracterizar y evaluar la extensión anatómica de las anomalías vasculares, siendo el ultrasonido el examen de primera línea, permitiendo evaluar la lesión y además su comportamiento vascular gracias al estudio con Doppler color y pulsado. La Sociedad Internacional para el Estudio de Anomalías Vasculares (ISSVA) clasifica las anomalías vasculares en tumorales y malformaciones, entre las que se encuentran las malformaciones capilares, linfáticas, venosas o arteriovenosas, pudiendo ser simples o mixtas.

El objetivo de esta revisión pictográfica es mostrar los hallazgos ecográficos y al estudio con Doppler de las anomalías vasculares más frecuentes, a fin de poder diferenciarlas y diagnosticarlas adecuadamente.

Referencias:
1. Merrow AC, Gupta A, Patel MN, Adams DM. 2014 Revised Classification of Vascular Lesions from the International Society for the Study of Vascular Anomalies: Radiologic-Pathologic Update. Radiographics. 2016;36(5):1494-1516. doi:10.1148/rg.2016150197
2. Flors L, Park AW, Norton PT, Hagspiel KD, Leiva-Salinas C. Soft-tissue vascular malformations and tumors. Part 1: classification, role of imaging and high-flow lesions. Malformaciones vasculares y tumores de partes blandas. Parte 1: clasificación, papel de las pruebas imagen y lesiones de alto flujo. Radiologia (Engl Ed). 2019;61(1):4-15. doi:10.1016/j.rx.2017.11.006
3. Wang MX, Kamel S, Elsayes KM, et al. Vascular Anomaly Syndromes in the ISSVA Classification System: Imaging Findings and Role of Interventional Radiology in Management. Radiographics. 2022;42(6):1598-1620. doi:10.1148/rg.210234

Temas: Pediatría

Aplicación local de consenso de estratificación de riesgo en dilatación del tracto urinario

Salazar A

Objetivo:
Aplicar en un grupo de pacientes locales la escala de estratificación de riesgo internacional de dilatación del tracto urinario (DTU) en ultrasonido y correlacionarla con su evolución clínica.

Aproximación al problema:
La dilatación del tracto urinario es un hallazgo imagenológico frecuente en la población pediátrica. Es importante categorizar adecuadamente dicha alteración ya que esto se correlaciona directamente con el pronóstico clínico del paciente. Para ello, la correcta técnica ecográfica y un informe radiológico estandarizado juegan un rol fundamental.

Descripción de serie:
En un grupo de 5 pacientes se aplicaron los distintos parámetros ecográficos que permiten estratificar el riesgo asociado a DTU, entregándoles la categoría de bajo riesgo (P1), riesgo moderado (P2) o alto riesgo (P3). Estos hallazgos se correlacionaron con los resultados de la evaluación clínica realizada por especialistas del área nefrourológica pediátrica.

Resumen/conclusión::
La aplicación de una escala estandarizada que permita estratificar el riesgo de desarrollar patología de la vía urinaria es de radical importancia en la población pediátrica, ya que orienta al especialista tratante respecto a la necesidad de realizar estudios imagenológicos de mayor complejidad, el abordaje terapéutico y la eventual necesidad de resolución quirúrgica. Al igual como se demuestra en la literatura, en nuestra pequeña serie de casos existe una correlación directa entre los hallazgos de mayor severidad al ultrasonido y un peor pronóstico clínico.

Referencias:
Nguyen et al. J Pediatr Urol. 2014 Dec;10(6): 982-98
Chow et al. Pediatr Radiol. (2017) 47: 1109-1115
Nguyen et al. Pediatr Radiol. 2022 Apr;52(4): 740-751
Nelson et al. J Pediatr Urol. 2019 Aug;15(4).e1-341.e6
Cakici et al. Pediatr Int. 2019; 61: 271-277

Temas: Pediatría

Bazo: El olvidado del abdomen, mas allá del tamaño en la evaluación con ultrasonido.

Villafranca P, Cea J, Sepúlveda A, Ortega F, Salinas M, Genta M.

Resumen:
En la práctica del ultrasonido, la evaluación del bazo suele quedar relegada principalmente a su tamaño, sin embargo, la aparición de hallazgos incidentales sigue siendo una situación observada. Su descubrimiento, a menudo de baja especificidad en el modo B, sitúan al radiólogo en una importante, y en ocasiones, compleja decisión: determinar si representan una condición que su estudio o seguimiento es imprescindible, o bien, son de baja relevancia y no requieren de un manejo activo. Si bien la balanza se inclina hacia los de naturaleza benigna, es vital que se tenga una aproximación sistemática para que los escenarios sospechosos puedan manejarse de forma oportuna.

Esta exhibición pretende describir distintas lesiones focales incidentales del bazo, presentar un resumen ejecutivo de los escenarios y características imagenológico-clínicas de alto riesgo y recopilar estrategias de enfrentamiento que permitan al radiólogo optimizar el uso de recursos y disminuir el uso de estudios invasivos con potenciales efectos adversos.

A pesar de la menor frecuencia relativa respecto a otros órganos, el constante aumento del uso de métodos de estudio imagenológico y el curso silente de sus anomalías, vuelve a los hallazgos esplénicos incidentales, una situación de menor frecuencia pero prevalente. Estudios observacionales describen que cerca de 3% de los estudios tomográficos constituyen hallazgos incidentales de bazo y la incidencia de lesiones focales esplénicas en ecografía a nivel mundial se estima entre 0.1 a 0.2%. Los estudios existentes son limitados en cuanto a la descripción de características patognomónicas de las lesiones ecográficas esplénicas y además estas se superponen entre lo descrito para lesiones benignas y malignas.

En este contexto, en la literatura se señalan claves anamnésicas e imagenológicas que permiten al radiólogo determinar las situaciones de mayor riesgo, en las que su intervención es vital en la aproximación diagnóstica y manejo.

Referencias:
1. Trenker C, Görg C, Freeman S, et al. WFUMB position paper—incidental findings, how to manage: Spleen. Ultrasound Med Biol. 2021;47(8):2017-2032. doi:10.1016/j.ultrasmedbio.2021.03.032
2. Heller MT, Harisinghani M, Neitlich JD, Yeghiayan P, Berland LL. Managing incidental findings on abdominal and pelvic CT and MRI, part 3: White paper of the ACR incidental findings committee II on splenic and nodal findings. J Am Coll Radiol. 2013;10(11):833-839. doi:10.1016/j.jacr.2013.05.020
3. Choi G, Kim KA, Lee J, et al. Ultrasonographic atlas of splenic lesions. Ultrasonography. 2022;41(2):416-429. doi:10.14366/usg.21189
4. Caremani M, Occhini U, Caremani A, et al. Focal splenic lesions: US findings. J Ultrasound. 2013;16(2):65-74. doi:10.1007/s40477-013-0014-0
5. Schwarze V, Lindner F, Marschner C, Negrão de Figueiredo G, Rübenthaler J, Clevert DA. Single-center study: The diagnostic performance of contrast-enhanced ultrasound (CEUS) for assessing focal splenic lesions compared to CT and MRI. Clin Hemorheol Microcirc. 2019;73(1):65-71. doi:10.3233/ch-199204

Temas: Ultrasonido

Bocio difuso con hipervascularización al estudio Doppler color: No olvidar evaluar la arteria tiroidea superior.

González JA, González BA.

Introducción:
Ante la sospecha clínica de Bocio, la ecografía tiroidea es un examen ampliamente utilizado por los médicos clínicos para evaluar la glándula tiroides. En ese escenario, es muy frecuente encontrarse con el hallazgo ecográfico de bocio difuso (BD), con un parénquima hipoecogénico y heterogéneo, asociado a marcado aumento de la vascularización al estudio Doppler color. Las condiciones más comunes que pueden presentar estas características ecográficas son la enfermedad de Graves (EG) y la Tiroiditis linfocítica crónica (TLC) o de Hashimoto. Debido a que estas dos condiciones presentan un pronóstico y tratamiento diferente, es esencial un correcto y rápido diagnostico para diferenciarlas. En ese contexto, el radiólogo puede entregar información importante en el diagnostico diferencial, mediante la medición de la velocidad de peak sistólico de la arteria tiroidea superior (VPS-ATS).

Objetivos:
Demostrar mediante casos de la experiencia local la utilidad de la medición de la VPS-ATS, en el diagnostico diferencial del bocio difuso con marcado aumento de la vascularización al estudio Doppler color.

Desarrollo del tema:
Tanto la EG como la TLC pueden manifestar clínicamente como una tirotoxicosis. Debido a que estas dos condiciones presentan un pronóstico y tratamiento diferente, es esencial un correcto y rápido diagnostico para diferenciarlas. En este contexto el radiólogo puede entregar información sumamente importante para diferenciarlas, mediante la medición de la VPS-ATS.
Existen diversos estudios que utilizaron la medición de la VPS-ATS, tomando como valor de corte una VPS mayor a 50 cms/s, para diferenciar la tirotoxicosis secundaria a EG, de otras formas de tirotoxicosis, con buenos resultado de sensibilidad y especificidad.

Se presentan una serie de casos de la experiencia local, con diagnostico clínico de bocio, en los que se identificó ecográficamente bocio difuso, con un parénquima hipoecogénico y heterogéneo, con marcado aumento de la vascularización, en los que se midió la VPS-ATS, tomando como valor de corte una VPS mayor a 50 cm/s, para realizar el diagnostico diferencial entre una probable EG v/s TLC.

Referencias:
1. Chaudhary V, Bano S. Thyroid ultrasound. Indian J Endocrinol Metab. 2013;17(2):219-227. doi:10.4103/2230-8210.109667

2. Alzahrani AS, Ceresini G, Aldasouqi SA. Role of ultrasonography in the differential diagnosis of thyrotoxicosis: a noninvasive, cost-effective, and widely available but underutilized diagnostic tool. Endocr Pract. 2012;18(4):567-578. doi:10.4158/EP11170.RA

3. Sarangi PK, Parida S, Mangaraj S, Mohanty BK, Mohanty J, Swain BM. Diagnostic Utility of Mean Peak Systolic Velocity of Superior Thyroid Artery in Differentiating Graves' Disease from Thyroiditis. Indian J Radiol Imaging. 2021;31(2):311-317. doi:10.1055/s-0041-1734360

4. Peng X, Wu S, Bie C, Tang H, Xiong Z, Tang S. Mean peak systolic velocity of superior thyroid artery for the differential diagnosis of thyrotoxicosis: a diagnostic meta-analysis. BMC Endocr Disord. 2019;19(1):56. Published 2019 Jun 6. doi:10.1186/s12902-019-0388-x

Temas: Ultrasonido

Body Paint y Ultrasonido en el estudio de la anatomía de la rodilla. Arte y Ciencia.

Ortiz M, Bucarey S, Guzmán JM, Del Río C, Urdaneta JR, Arancibia G, De la Fuente P.

Introducción:
La pintura corporal (BP) ha sido una herramienta eficiente e innovadora para complementar el aprendizaje de la anatomía macroscópica. En el mes de julio 2023, se realizó un Workshop de US de rodilla con uso de BP, con una duración de 12 hrs pedagógicas distribuidas en 4 sesiones.

Objetivo:
Se plantea que el aprendizaje activo en la enseñanza de la anatomía y la correcta interpretación en el US, permite mejorar el conocimiento en un ambiente participativo y grato.

Desarrollo:
Participaron 15 estudiantes del área de la salud sin experiencia previa en US ni BP, distribuidos en 3 estaciones con su respectivo equipo de US. Se usaron materiales de arte que incluye pintura al agua.
Las cuatro sesiones se distribuyeron con los siguientes contenidos:
1.Exploración de materiales y explicación de la física detrás del US, mostrando la anatomía ecográfica de músculo, tendón, ligamentos, vasos, nervios.
2.Pintura grupal de compartimentos anterior y medial
3.Pintura grupal de compartimentos lateral y posterior.
4.Sesión práctica final, evaluación y entrega de encuesta de satisfacción contestada.

Resultados:
Test de evaluación de contenidos tuvo un 100% de aprobación. Encuesta de satisfacción con escala Likert con todas las respuestas en rangos de Muy Bueno y Excelente.

Conclusiones:
La evaluación de contenidos evidenció logros de aprendizajes, con notas 7, en estudiantes que al iniciar la actividad evidenciaban desconocimiento en contenidos básicos de la anatomía de la rodilla. Por otra parte, la encuesta de satisfacción, en la que los estudiantes respondieron sobre aspectos de forma, de control del usuario y libertad y aspectos de contenido educativo, mostró que la forma de aprender se disfruta, se sienten involucrados y capaces de usar los ecógrafos. Consideran muy útil aprender a ver la anatomía a través del US, les toma tiempo pero el aprendizaje lo consiguen mejor.
Se infiere que esta forma de aprendizaje activo, pudiera tener mejores resultados con alumnos de pregrado, donde la curva de aprendizaje anatómico tiene menos tiempo que en profesionales más avanzados o especialistas en capacitación específica de US MSK.

Referencias:
1. Bennett Cynthia. Anatomic Body Painting: Where Visual Art Meets Science ., The Journal of Physician Assistant Education. 2014 Vol 25 No 4
2. McMenamin PG. Bodypainting as a tool in clinical anatomy teaching. Anat Sci Ed. 2008;1:139–144.
3. Op Den Akker JW, Bohnen A, Oudegeest WJ, Hillen B. Giving color to a new curriculum: bodypaint as a tool in medical education. Clin Anat. 2002;15: 356-362.
4. Swamy Meenakshi, Searle Roger F. Anatomy teaching with portable ultrasound to medical students. BMC Medical Education. 2012.12:99.
5. Torres L, Sánchez JM. Aprendizaje activo para las ciencias naturales. Cuadernos de Política Educativa. 2019;(5)//httpsunae.edu.ec/wp-content/uploads/2019/11/cuaderno-5.pdf

Temas: Músculo-Esquelético



Características imagenológicas del hemangioma vertebral típico y atípico para el radiólogo general.

Diana Saavedra, Maximiliano Klinkert, Javiera Cornejo, Evelyn Sanchez, Cristobal Navarrete, Holvis Dellien

Introducción:
Los hemangiomas vertebrales (HV) corresponden a malformaciones vasculares frecuentes de la columna vertebral, principalmente asintomáticos. La incidencia en adultos es 11%, mayormente detectado en mujeres durante la 4-5° década. La localización más frecuente es la columna torácica y lumbar.
La clasificación de HV se basa principalmente en la Resonancia magnética (RM) distinguiendo los típicos (HVT) de alto contenido lipídico; y los atípicos (HVA).
En tomografía computada los HVT presentan patrón trabecular tipo "panal de abeja", en RM muestran secuencias T1 y T2 hiperintenso. Los HVA son pobres en lípidos y ricos en vasculatura, mostrándose en RM iso-hipointensos en T1 e hiperintensos en T2. Los HV agresivos se caracterizan por extenderse más allá del cuerpo vertebral, destrucción de corteza e invadir el espacio epidural y paravertebral con posible déficit neurológico.
Aunque usualmente los HV tienen curso benigno, pueden mostrar características agresivas. Conocer las formas atípicas es fundamental para precisar lesiones que requieran tratamiento y alta sospecha diagnóstica.
Este trabajo expondrá casos de HV destacando su comportamiento agresivo y las dificultades diagnósticas.

Métodos:
Análisis retrospectivo de datos monocéntrico de pacientes con diagnóstico imagenológico de Hemangioma vertebral típico o atípico entre julio 2013 y julio 2023. Se describe la clínica, imagenología y apoyo pictográfico.

Descripción de serie: :
5 casos con HV a la RM: 2 masculinos y 3 femeninos entre 34 y 59 años. 1 caso típico y 4 atípicos. El motivo de consulta principal fue el dolor. Solo se confirmó 1 caso por biopsia. 3 fueron candidatos quirúrgicos.
La ubicación más común es región torácica. Todos presentan compromiso pedicular. Se observaron 2 casos agresivos.

Conclusión:
Se presentan HVA sintomáticos y asintomáticos. Los casos con otras lesiones y/o comorbilidades dificultó determinar causalidad sintomática al HV. El 55% HV sintomáticos manifiestan solo dolor, mostrando al menos en el 40% una característica radiológica inusual. Los principales diagnósticos diferenciales de HVA son patologías de malignidad primaria o secundaria; enfocando en ello su importancia.

Referencias:
1. Gaudino S, Martucci M, Colantonio R, et al. A systematic approach to vertebral hemangioma. Skeletal Radiol. 2015;44(1):25–36. doi:10.1007/s00256-014-2035-y
2. Zafeiris CP, Lewkonia P, Jacobs WB. Atypical vertebral hemangioma: an aggressive form of a benign disease. Case Report and Literature Review. J Musculoskelet Neuronal Interact. 2021;21(2):317–321.
3. Abul-Kasim K, Persson E, Levinsson A, Strömbeck A, Selariu E, Ohlin A. Vertebral Hemangiomas: Prevalence, new classification and natural history. magnetic resonance imaging-based retrospective longitudinal study. Neuroradiol J. 2023;36(1):23–30. doi:10.1177/19714009221098115
4. Zhang L, Wang B, Han S, et al. Imaging features and atypical signs of symptomatic vertebral haemangioma: a retrospective single-centre analysis of 118 patients. Br J Radiol. 2021;94(1121):20201250. doi:10.1259/bjr.20201250
5. Leong S, Kok HK, Delaney H, et al. The radiologic diagnosis and treatment of typical and atypical bone hemangiomas: Current status. Can Assoc Radiol J. 2016;67(1):2–11. doi:10.1016/j.carj.2014.07.002

Temas: Neurorradiología

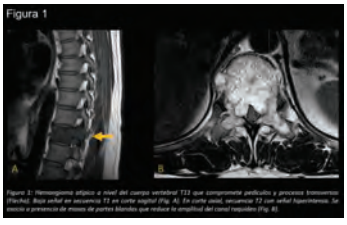

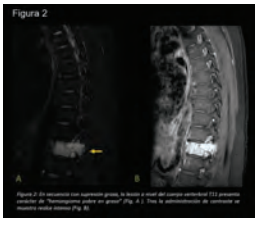

Caracterización de lesiones pulmonares en inhalación aguda de humo: Serie pictográfica de casos.

Carrasco P., Correa M., Correa I., Herquiñigo D., Castro M.

Introducción:
La injuria por inhalación de humo es el trauma de vía aérea secundario a la aspiración de irritantes térmicos y/o químicos generados en una combustión.
Presente en aproximadamente un tercio de los pacientes con diagnóstico de gran quemado, se subdivide según el nivel del tracto respiratorio afecto en injuria supraglótica, infraglótica o del parénquima pulmonar, e implica un incremento de la morbimortalidad de dichos pacientes. La extensión del daño depende principalmente de las características del humo y el tiempo de exposición a éste, lo que puede ser determinante en la gravedad y desarrollo de complicaciones posteriores, tales como neumonía, síndrome de distress respiratorio agudo y días de ventilación mecánica requeridos.

A la fecha, la confirmación de la injuria inhalatoria tras sospecha por historia sugerente se puede realizar mediante broncoscopía por fibra óptica, medición de carboxihemoglobina, e imagenología nuclear con Xenon133, pero aún existe falta de estandarización de un protocolo diagnóstico no invasivo con respecto a la severidad de la misma. Por ello, se hace importante reconocer los hallazgos sugerentes en Tomografía axial computada: vidrio esmerilado, engrosamiento intersticial y consolidación. (1)

Materiales y métodos:
Estudio descriptivo, retrospectivo, monocéntrico, que incluye pacientes con sospecha de injuria pulmonar secundaria a inhalación de humo, basado en los hallazgos imagenológicos más significativos, con apoyo pictográfico.

Serie de casos:
Se obtiene una muestra de 3 pacientes, con sospecha de injuria por inhalación a raíz de historia clínica, examen físico y clínica sugerente. Imágenes posteriores a 24 hrs de evolución, con selección de cortes con los hallazgos más significativos, comprendiendo vidrio esmerilado, engrosamiento intersticial y consolidación.

Conclusión:
La totalidad de los pacientes de la muestra presenta imágenes correlacionables con el compromiso del parénquima. Su reconocimiento es valioso ya que poseen un papel importante en la clínica del paciente, su posible desarrollo de complicaciones y por ende, su manejo.

Referencias:
Walker P., Buehner M., Wood L., Boyer N., Driscoll I., Lundy J., Cancio L., Chung K. Diagnosis and management of inhalation injury. Critical Care (2015) 19:351. DOI 10.1186/s13054-015-1077-4

Temas: Tórax y Cardiovascular

Caracterización de variables demográficas e imagenológicas de Intraductal papillary mucinous neoplasm (IPMN) en una muestra de un hospital de alta complejidad.

Briceño-Mayorga G, Aravena O, Fernández R, Vicencio L, Rubio L

Resumen:
Los IPMN son neoplasias frecuentemente encontradas incidentalmente en los estudios imagenológicos. Su incidencia ha aumentado significativamente en los últimos reportes. Nuestro objetivo principal es describir la incidencia de IPMN en una población sometida a Colangio RM en un hospital de alta complejidad. Además caracterizar a estos pacientes y sus lesiones, buscando asociacion con el número de lesiones IPMN
Estudio retrospectivo y analítico.

Material y Métodos:
Búsqueda en sistema RIS-PACS del termino "RM colangio", luego se realizó específicamente búsqueda de lesiones IPMN. Se incluyeron los estudios de la base de datos desde el 1 de junio de 2016 hasta el 5 de abril de 2023. Solo se incluyeron pacientes mayores de 18 años de edad. Se describieron las características demográficas (edad, sexo) e imagenológicas (rama principal o secundaria, región del páncreas). Se buscó si existía una relación estadística significativa entre las variables demográficas e imagenológicas y el número de regiones afectadas utilizando la prueba t-test o chi cuadrado según el tipo de variable analizada. Finalmente se buscó si existía diferencia entre la muestra al dividirla en grupo pre-pandemia y otro intra-pandemia COVID-19.

Resultados:
168 casos compatibles con IPMN, lo que equivale a una incidencia del 7.2% de la muestra estudiada. La mayoría fue mujeres (113 casos, 67.3%) y en pacientes de entre 55 y 85 años (76.2%).El 6.3% afectó la rama principal del páncreas, mientras que el 93.8% afectó una rama secundaria. El lugar más afectado fue la cola del páncreas con 70 exámenes (31.5%), seguido por la cabeza con 62 exámenes (27.9%), el cuerpo con 61 exámenes (27.5%) y el cuello con 29 exámenes (13.1%).En cuanto a los antecedentes mencionados en los informes de Colangio RM, los más frecuentes fueron: coledocolitiasis (55), sindrome icterico (28), dilatación de vía biliar (22) y pancreatitis aguda (16).
Ninguna variable estudiada se asoció al número de lesiones.

Conclusión:
La incidencia de IPMN en una muestra de pacientes adultos de un hospital de alta complejidad fue 7.2%, no encontramos variables asociadas al número de lesiones.

Referencias:
1) Jabłońska B, Szmigiel P, Mrowiec S. Pancreatic intraductal papillary mucinous neoplasms: Current diagnosis and management. World J Gastrointest Oncol. 2021 Dec 15;13(12):1880-1895. doi: 10.4251/wjgo.v13.i12.1880. PMID: 35070031; PMCID: PMC8713311.
2) Cortegoso Valdivia, P., Chialà, C., Venezia, L., Gaiani, F., Leandro, G., Di Mario, F., & De' Angelis, G. L. (2018). Diagnosis and management of intraductal papillary mucinous neoplasms of the pancreas. Acta bio-medica : Atenei Parmensis, 89(9-S), 147–152. https://doi.org/10.23750/abm.v89i9-S.7958

Temas: Abdomen

Cicratices mamarias, un confusor ocasional.

Sáenz C, Diaz A, Haro A, Ávalos F, Zamora E, Obando E

Resumen:
La cirugía mamaria es un procedimiento quirúrgico que ha ido en aumento por razones estéticas, tratamiento oncológico y reconstructivo de la mama. En la actualidad existen múltiples técnicas quirúrgicas que se han ido modificando y es necesario que los radiólogos estén familiarizados con los abordajes más comunes para una mejor interpretación y diagnóstico, además de poder identificar cambios sugestivos de malignidad o recidiva.

Referencias:
1. Colwell, A. One- and two-stage prosthetic reconstruction in nipple-sparing mastectomy. En Neligan PC, Nahabedian M. Plastic Surgery : Volume 5: Breast. Elsevier - Health Sciences Division; 2017: 234-247.
2. Ramani SK, Rastogi A, Mahajan A, Nair N, Shet T, Thakur MH. Imaging of the treated breast post breast conservation surgery/oncoplasty: Pictorial review. World J Radiol. 2017;9(8):321. doi:10.4329/wjr.v9.i8.321
3. Margolis NE, Morley C, Lotfi P et al. Update on Imaging of the Postsurgical Breast. RadioGraphics. 2014;34(3):642-660. doi:10.1148/rg.343135059
4. Teixidó Vives M, Picas Cutrina E, de Vega SS, Martínez Puig N, Orlando S, Sentís Crivillé M. Hallazgos radiológicos después de cirugía conservadora por cáncer de mama. Rev Senol Patol Mamar. 2012;25(2):68-73. doi:10.1016/s0214-1582(12)70015-4

Temas: Imágenes Mamarias

Clasificación de Knosp en Resonancia Magnética: Mejorando caracterización de la invasión de seno cavernoso por Macroadenomas Hipofisiarios.

Muñoz C, Grlica I, Araya RJ, Grlica D

Objetivo:
Exponer la Clasificación de Knosp mediante imágenes esquemáticas y casos reales, haciendo énfasis en las referencias anatómicas y destacando su importancia clínico-radiológica.

Aproximación al problema:
La caracterización de la invasión del seno cavernoso por macroadenomas hipofisarios representa un desafío en la práctica radiológica. La Clasificación de Knosp ha surgido como una herramienta valiosa para categorizar este fenómeno, basándose en la extensión del tumor en relación con la carótida interna, lo que proporciona información valiosa para las decisiones terapéuticas.

Descripción de la serie:
resentamos una serie de 6 casos de adenomas hipofisarios visualizados en resonancia magnética, en los cuáles se informó la Clasificación de Knosp para establecer el grado de invasión del seno cavernoso.
Para su aplicación, en imágenes coronales se debe trazar tres líneas de referencia entre la arteria carótida interna supraclinoidea y la arteria carótida interna intracavernosa: línea tangente medial (entre los márgenes mediales), línea intercarotídea (entre las líneas medias de ambas estructuras) y línea tangente lateral (entre los márgenes laterales). Se definen 4 grados de invasión tumoral:
Grado 0: el macroadenoma permanece medial a la tangente medial.
Grado 1: extensión entre la tangente medial y la línea intercarotídea.
Grado 2: extensión entre la línea intercarotídea y la tangente lateral.
Grado 3: extensión lateral a la tangente lateral. Presenta a su vez dos subtipos, 3A y 3B dependiendo si la extensión es craneal o caudal de la carótida interna intracavernosa, respectivamente.
Grado 4: el adenoma rodea completamente la arteria carótida interna intracavernosa.

Conclusión:
La Clasificación de Knosp ha demostrado ser una herramienta valiosa en la evaluación de la invasión del seno cavernoso por macroadenomas hipofisarios. Puede influir en la elección del tratamiento más adecuado para el tumor, dependiendo del grado de invasión se puede considerar cirugía, radioterapia u otras opciones terapéuticas. Además, ha influido en la predicción de la resección completa, lo que se asocia con una mejoría sintomática y menor recurrencia.

Referencias:
1. Knosp E, Steiner E, Kitz K, Matula C. Pituitary adenomas with invasion of the cavernous Sinus Space. Neurosurgery. 1993;33(4):610-618. doi:10.1227/00006123-199310000-00008
2. Lu L, Wan X, Xu Y, Chen J, Shu K, Lei T. Classifying pituitary adenoma invasiveness based on radiological, surgical and histological features: A retrospective assessment of 903 cases. Journal of Clinical Medicine. 2022;11(9):2464. doi:10.3390/jcm11092464
3. Araujo-Castro M, Acitores Cancela A, Vior C, Pascual-Corrales E, Rodríguez Berrocal V. Radiological KNOSP, revised-KNOSP, and Hardy–Wilson classifications for the prediction of surgical outcomes in the endoscopic endonasal surgery of pituitary adenomas: Study of 228 cases. Frontiers in Oncology. 2022;11. doi:10.3389/fonc.2021.807040
4. Chang N, Grayson JW, Mangussi-Gomes J, et al. Assessment of Magnetic Resonance Imaging criteria for the diagnosis of cavernous sinus invasion by pituitary tumors. Journal of Clinical Neuroscience. 2021;90:262-267. doi:10.1016/j.jocn.2021.06.010
5. Micko AS, Wöhrer A, Wolfsberger S, Knosp E. Invasion of the cavernous sinus space in pituitary adenomas: Endoscopic verification and its correlation with an MRI-based classification. Journal of Neurosurgery. 2015;122(4):803-811. doi:10.3171/2014.12.jns141083

Temas: Neurorradiología



Colección hepática en neonatos asociado a cateterización de vasos umbilicales. Reporte de casos.

Muñoz C, Grlica I, Araya RJ, Grlica D

Resumen:
La cateterización venosa umbilical es un procedimiento realizado en recién nacidos prematuros o en estado crítico, a fin de administrar nutrición parenteral total y/o medicamentos. A pesar de ser un método relativamente seguro, no está exento de complicaciones como lo son infecciones, trombosis venosa portal, formación de hematomas, infartos e injuria tisular.
Una complicación inhabitual en un catéter mal posicionado puede ser la extravasación de la nutrición parenteral hacia el parénquima hepático, lo que causa daño endotelial, necrosis tisular y acumulación de fluido, formando una colección hepática.
Es importante conocer sus características imagenológicas al ultrasonido debido a que pueden ser variables, pudiendo presentarse como una lesión masiforme hiperecogénica, una lesión hiperecogénica con centro quístico o una colección heterogénea.
El objetivo de este trabajo es mostrar los hallazgos imagenológicos presentes en tres neonatos con colecciones hepáticas asociados a cateterización de vasos umbilicales.

Referencias:
1. Kim MJ, Yoo SY, Jeon TY, Kim JH, Kim YJ. Imaging of Umbilical Venous Catheter-Related Hepatic Complications in Neonates. J Korean Soc Radiol. 2023;84(3):586-595. doi:10.3348/jksr.2022.0056
2. Yeung CY. Complications of umbilical venous catheters in neonates: A safety reappraisal. Pediatr Neonatol. 2020;61(1):1-2. doi:10.1016/j.pedneo.2020.01.001
3. Campoverde Arévalo BP, González Rozo N, Flores Fong LE. Absceso hepático neonatal asociado a cateterización de vasos umbilicales. Cambios rev méd. 2019; 18(1):85-89. doi:10.36015/cambios.v18.n1.2019.391

Temas: Pediatría

Complicaciones de la artroplastía de cadera: Exhibición académica a propósito de una serie de casos.

Venegas F, Salcedo A, Galleguillos MF, Troncoso F.

Introducción:
La artroplastía de cadera se realiza para el tratamiento de la artrosis avanzada y es necesaria hasta en 1/3 de los pacientes que presentan fracturas. Si bien está descrito como un procedimiento ortopédico habitualmente exitoso, permitiendo el alivio del dolor y la restauración de la función, no está exento de complicaciones. En este contexto, el rol de las imágenes en el seguimiento y evaluación de complicaciones es fundamental, siendo la radiografía la piedra angular, y otras modalidades, necesarias para la caracterización de hallazgos previo a la planificación operatoria.
La radiografía, es el método de elección inicial ante la aparición de dolor en la mayoría de los casos. El US posee la ventaja de permitir una evaluación dinámica. La TC y la RM permiten una mejor caracterización de los tejidos blandos. El estudio de las complicaciones se puede organizar según la temporalidad y el componente afectado. Conocer sus manifestaciones en imágenes y el rol de las distintas modalidades de estudio es indispensable para lograr el diagnóstico y un óptimo manejo clínico, por lo que se detallan los puntos fundamentales a partir de casos locales.

Objetivo:
Desarrollar una exhibición académica que permita facilitar el enfrentamiento y estudio de elección de las complicaciones de la artroplastia total de cadera.

Desarrollo:
Se recolectaron y clasificaron casos propios con las principales complicaciones según temporalidad de aparición y componente comprometido, con estudios tanto en radiografías, US como TC y RM. Se identificaron colecciones (hematoma, absceso), complicaciones del material de osteosíntesis (aflojamiento y fracturas), complicaciones traumáticas (Fractura periprotésica, luxación) y de tejidos blandos (osificación heterotópica, metalosis), entre otras. Cada una de las complicaciones será ejemplificada en el póster con aporte bibliográfico actualizado.
A modo de ejemplo de nuestra serie, se muestran algunas de las complicaciones descritas (Fig. 1 y 2).

Conclusión:
El conocimiento de estas complicaciones y el rol de las distintas modalidades de estudio por parte de los radiólogos permite un diagnóstico precoz, mejorando el manejo de los pacientes.

Referencias:
1. Enge Júnior D, Castro AA, Fonseca EKUN, Baptista E, Padial MB, Rosemberg LA. Main complications of hip arthroplasty: pictorial essay. Radiol Bras. 2020 Jan/Fev;53(1):56–62.
2. R. Hargunani et al. “Imaging of the Painful Hip Arthroplasty”. Canadian Association of Radiologists Journal 67 (2016) 345-355.
3. Hyojeong Mulcahy1 Felix S. Chew. “Current Concepts of Hip Arthroplasty for Radiologists”. AJR:199, September 2012 AJR 2012; 199:570–580
4. Vanrusselt J, Vansevenant M, Vanderschueren G, Vanhoenacker F. "Postoperative Radiograph of the Hip Arthroplasty: What the Radiologist Should Know." Insights Imaging (2015) 6:591–600
5. Verberne S, Raijmakers P, Temmerman O. The Accuracy of Imaging Techniques in the Assessment of Periprosthetic Hip Infection: A Systematic Review and Meta-Analysis. J Bone Joint Surg Am. 2016 Oct 5;98(19):1638-1645

Temas: Músculo-Esquelético



Figura 1. TC de pelvis con contraste en cortes axiales y MPR. Fractura de la epífisis distal del fémur derecho que determina desplazamiento posterior del fragmento óseo resultante secundario a voluminosa masa en la cara lateral del muslo derecho que realza tras la administración de contraste compatible con sarcoma de partes blandas (A,B). Además se pueden visualizar signos de osteolisis del material protésico (C).

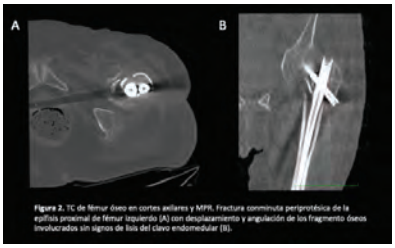

Figura 2. TC de fémur óseo en cortes axiales y MPR. Fractura conminuta periprotésica de la epífisis proximal de fémur izquierdo (A) con desplazamiento y angulación de los fragmento óseos involucrados sin signos de lisis del clavo endomedular (B).

Complicaciones de la Pancreatitis Aguda: Más Allá de las Colecciones.

Panussis D, Loyola A, Saavedra H, Hermida M.

Resumen:
a pancreatitis aguda es una patología inflamatoria frecuente del páncreas con una incidencia aproximada de 43.7 casos por 100,000 habitantes (CSENDES J et al., 2021). Su definición, criterios diagnósticos y hallazgos radiológicos, se encuentran descritos y categorizados en la Clasificación de Atlanta, (versión 2012).
Entre las complicaciones más frecuentes se encuentran las colecciones, las cuales se pueden clasificar en agudas líquidas o necróticas y según tiempo evolutivo, pseudoquistes o necrosis amurallada, las cuales pueden requerir intervenciones terapéuticas específicas para su manejo (Foster BR et al., 2016).
Sin embargo, es fundamental tener en consideración complicaciones menos frecuentes, pero de relavancia clínica y pronóstica como son el síndrome de desconexión del ducto pancreático, complicaciones vasculares como trombosis vasculares y formación de pseudoaneurismas. También se pueden observar formación de fístulas hacia diferentes compartimentos anatómicos tanto infra como supradiafragmáticas (cavidad pleural), además de obstrucciones mecánicas de la vía biliar e intestinal (Türkvatan A et al., 2015).
La finalidad de este póster educativo es presentar una serie de casos clínicos que destacan la presencia de las complicaciones menos frecuentes pero igual de relevantes de la pancreatitis aguda.

Referencias:
1. Thoeni RF. The Revised Atlanta Classification of Acute Pancreatitis: Its Importance for the Radiologist and Its Effect on Treatment. Radiology. 2012;262(3):751-764.
2. Csendes J, Attila; Gaete L, Deycies y Toro P, Javier. Epidemiología de la pancreatitis aguda en Chile entre los años 2013 y 2018. Rev. méd. Chile [online]. 2021, vol.149, n.7 [citado 2023-07-28], pp.961-970. Disponible en: <http://www.scielo.cl/scielo.php?script=sci_arttext&pid=S0034-98872021000700961&lng=es&nrm=iso>. ISSN 0034-9887. http://dx.doi.org/10.4067/s0034-98872021000700961
3. Foster BR, Jensen KK, Bakis G, Shaaban AM, Coakley FV. Revised Atlanta Classification for Acute Pancreatitis: A Pictorial Essay. RadioGraphics. 2016;36(3):675-687.
4. Türkvatan A, Erden A, Türkoğlu MA, Seçil M, Yüce G. Imaging of acute pancreatitis and its complications. Part 2: complications of acute pancreatitis. Diagn Interv Imaging. 2015 Feb;96(2):161-9. doi: 10.1016/j.diii.2013.12.018. Epub 2014 Apr 2. PMID: 24703377.

Temas: Abdomen

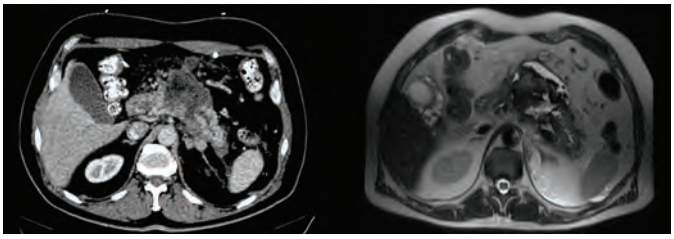

Complicaciones pulmonares en pacientes adultos sometidos a trasplante pulmonar: Exhibición académica a propósito de una serie de casos.

Franelich W, Olate V, Meneses D, González C, Sepúlveda C, Sabbagh E.

Introducción:
El trasplante pulmonar es una forma de tratamiento ofrecida a pacientes portadores de una enfermedad respiratoria terminal refractaria a tratamiento médico con expectativa de vida menor a dos años. El avance de la técnica quirúrgica y de las terapias inmunosupresoras aumentan la supervivencia de los pacientes trasplantados, haciendo necesario que se hagan esquemas de seguimiento más prolongados, dado que las complicaciones pueden producirse en cualquier momento tras el trasplante.

Objetivo:
Mostrar las principales complicaciones pulmonares desarrolladas en pacientes sometidos a trasplante pulmonar, describiendo los hallazgos tomográficos encontrados en casos propios.

Desarrollo del tema:
Las complicaciones pulmonares postoperatorias no infecciosas se dividen de forma práctica en: inmediatas (aquellas que ocurren dentro de las 24 horas), donde encontramos principalmente el rechazo hiperagudo; precoces (después de las primeras 24 horas, hasta la primera semana post trasplante), que incluyen la disfunción primaria del injerto y los síndromes de ocupación pleural; intermedias (desde la primera semana, hasta los primeros 3 meses), que engloban las alteraciones en la anastomosis vascular o bronquial y el rechazo agudo; y, por último, las tardías (desde el 3 mes en adelante), que incluyen al rechazo crónico y la recurrencia de enfermedad primaria. Respecto a las infecciosas, estas pueden ocurrir en cualquier temporalidad, sin embargo, algunos de estas tienden a presentarse de forma predecible y característica en alguno de estos momentos.

Conclusión:
A pesar del avance de las terapias de profilaxis, no es posible prevenir completamente el desarrollo de complicaciones post trasplante, por lo que se requiere de un seguimiento estricto que contemple evaluaciones regulares de función pulmonar y de tomografía computada de tórax para su adecuada monitorización. Considerando lo anterior, y teniendo presente que muchas de las complicaciones presentan manifestaciones clínico-radiológicas inespecíficas, el criterio temporal es clave para acotar el diagnóstico diferencial.

Referencias:
1. Ng YL, Paul N, Patsios D, et al. Imaging of lung transplantation: review. AJR Am J Roentgenol. 2009;192(3 Suppl):S1-S19. doi:10.2214/AJR.07.7061.
2. Tejwani V, Panchabhai TS, Kotloff RM, Mehta AC. Complications of Lung Transplantation: A Roentgenographic Perspective. Chest. 2016;149(6):1535-1545. doi:10.1016/j.chest.2015.12.019
3. Kim SJ, Azour L, Hutchinson BD, et al. Imaging Course of Lung Transplantation: From Patient Selection to Postoperative Complications. Radiographics. 2021;41(4):1043-1063. doi:10.1148/rg.2021200173
4. DeFreitas MR, McAdams HP, Azfar Ali H, Iranmanesh AM, Chalian H. Complications of Lung Transplantation: Update on Imaging Manifestations and Management. Radiol Cardiothorac Imaging. 2021;3(4):e190252. Published 2021 Aug 26. doi:10.1148/ryct.2021190252
5. Giraud, C., Rizzon, G., Mazzai, L. et al. Imaging of pulmonary infections after lung transplantation: a pictorial essay of early and late computed tomography findings. Clin Transl Imaging 10, 311–319 (2022). doi:10.1007/s40336-022-00480-1.

Temas: Tórax y Cardiovascular

Complicaciones torácicas de la pancreatitis: De lo simple a lo complejo.

Salcedo A, Venegas F, Olate V, Carrasco M, Camus C.

Introducción:
La pancreatitis aguda es generalmente autolimitada, sin embargo, en su forma grave puede producir disfunción multiorgánica con un potencial de mortalidad del 20%. Las complicaciones torácicas han sido consideradas como el factor principal y/o contribuyente en estos casos. La TC es especialmente útil en la detección de derrame pleural, neumonía y fístula pancreática, entre otras, permitiendo una evaluación precisa de la extensión de estas complicaciones y su posible impacto en el pronóstico del paciente.:

Objetivo:
Desarrollar una exhibición académica de las complicaciones torácicas de la pancreatitis aguda a partir de casos propios, yendo de lo simple a lo complejo.

Desarrollo del tema:
Las enzimas proteolíticas pancreáticas y los mediadores inflamatorios liberados como resultado de la lesión pancreática, juegan un papel clave en las complicaciones pulmonares, pleurales y mediastinales.
En estas complicaciones se incluyen el derrame pleural, derrame pericárdico, empiema, neumonía, colecciones mediastínicas y/o pseudoquistes, por mencionar algunas de ellas. Estás aumentan su probabilidad de aparición si el paciente presenta edad avanzada, cálculos biliares, disfunción orgánica y/o necrosis del parénquima pancreático.
La TC permite evaluar las anomalías y complicaciones pancreáticas adecuadamente, por lo que debe ser el primer estudio de imagen a realizar en caso de sospecha.

Conclusiones:
La lesión pulmonar es una causa importante de mortalidad en el contexto de una pancreatitis grave. Además de la afectación pulmonar, también se pueden ver comprometidos otros compartimentos torácicos, incluidos el mediastino, la pleura y las estructuras vasculares. Estas manifestaciones son una causa importante de morbilidad, por lo que el estudio por imágenes de estas complicaciones es esencial para plantear mejoras terapéuticas.

Referencias:
Hyare H, Desigan S, Nicholl H, Guiney MJ, Brookes JA. Multi-detector CT of complications of acute pancreatitis. Clin Radiol. 2006;61(12):982-990. doi: 10.1016/j.crad.2006.06.012.
Tseng DS, Molina EG, Staveley-O'Carroll KF, Zheng L. Acute Pancreatitis and Its Variants: Imaging by Magnetic Resonance Imaging. Magn Reson Imaging Clin N Am. 2017;25(4):771-788. doi: 10.1016/j.mric.2017.06.009.
Maldjian PD, Saric M, Tadros G, Mullan BF. Acute pancreatitis: imaging utilization practices in an academic emergency department. Emerg Radiol. 2017;24(5):515-521. doi: 10.1007/s10140-017-1505-3.
Gokhale S, Jayadev R, Reddy RK, et al. Pancreatitis: Beyond the Basics of Diagnosis and Assessment with CT Imaging. Radiographics. 2020;40(7):2029-2054. doi: 10.1148/rg.2020200035.
Brown K, Weymann A, DiGuglielmo R, et al. Acute pancreatitis: a pictorial review of common and uncommon complications. Abdom Radiol (NY). 2020;45(6):1714-1733. doi: 10.1007/s00261-019-02277-1.

Temas: Tórax y Cardiovascular

Condrosarcoma: Hallazgos en imágenes, lo que el radiólogo no debe perder de vista. Reporte de casos.

Espinoza A[2], Chiang M [2], Villanueva C[2], Castillo M[2], Duque B[1], Melo P [1].

(1): Médico especialista imagenología. Hospital de Los Ángeles, Complejo Asistencial Dr. Victor Rios Ruiz.
(2): Residente imagenología Universidad San Sebastián. Hospital de los Ángeles, Complejo Asistencial Dr. Victor Rios Ruiz.

Objetivo:
Caracterizar los hallazgos imagenológicos del condrosarcoma en TC y RM a propósito de una revisión de casos de nuestro centro.

Aproximación al problema:
El condrosarcoma es un tumor maligno productor de matriz cartilaginosa . Surge de novo o secundario a neoplasia cartilaginosa benigna preexistente. El condrosarcoma primario es el tercer tumor maligno primario más común en el hueso después del mieloma múltiple y el osteosarcoma, constituyendo el 20-30% de las neoplasias óseas malignas primarias(1). El subtipo más frecuente es el condrosarcoma intramedular, seguido por el indiferenciado, mesenquimal, células claras, yuxtacortical y mixoide. Los huesos más afectados son los largos: fémur, tibia y pelvis; las costillas y la mano se afectan con muchísima menos frecuencia (2). Se realizó una revisión bibliográfica del condrosarcoma, a propósito de 3 casos que se presentaron en nuestro centro, dos de ellos con localización poco frecuente (costillas y mano).

Descripción de la serie:
Caso 1: Femenina de 73 años, sin antecedentes mórbidos, consulta por aumento de volumen de la mano derecha de 2 meses de evolución. Dentro del estudio se realizó una RM que evidenció una voluminosa masa expansiva originada en la médula ósea del tercer metacarpiano.

Caso 2: Masculino de 65 años con antecedentes de microadenoma hipofisiario, consulta por cuadro de 3 meses de evolución caracterizado por aumento de volumen en la parrilla costal derecha, asociado a dolor ocasional. Dentro del estudio se realizó una TC que evidenció una lesión tumoral ósea agresiva del 6to-9no arco costal derecho.

Caso 3: Masculino de 27 años, sin antecedentes mórbidos, consulta por cuadro de dolor en fosa iliaca izquierda de 1 mes de evolución. Dentro del estudio se realizó una RM que evidenció una gran masa en el ala ilíaca derecha.

Conclusión:
El reconocimiento de las características y signos típicos que podemos encontrar en los diferentes estudios por imagen nos ayudan a distinguir el condrosarcoma de otros tipos de tumores cartilaginosos, lo que es esencial para un diagnóstico adecuado y facilitar el óptimo manejo del paciente.

Referencias:
(1) Choi JH,Ro JY. The 2020 WHO Classification of Tumors of Bone: An Updated Review. Adv Anat Pathol. 2021;28(3):119–38.
(2) Murphey MD, Walker EA, Wilson AJ, Kransdorf MJ, Temple HT, Gannon FH. From the Archives of the AFIP:Imaging of Primary Chondrosarcoma: Radiologic-Pathologic Correlation. RadioGraphics.2003;23(5): 1245–78.

Temas: Músculo-Esquelético

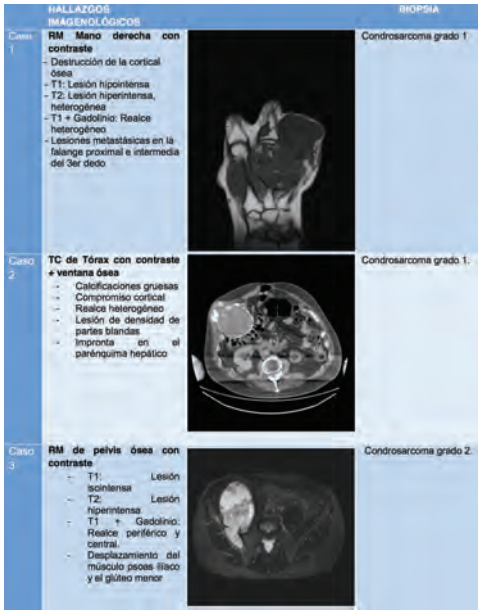

Conversión de trombosis venosa profunda (TVP) a trombo embolismo pulmonar (TEP): un modelo de predicción pre e intra pandemia COVID-19

Briceño-Mayorga G , Assar R , Jiménez H , Muñoz-Cuevas C , Fica-Alarcón L , Molina MI

Resumen:
La falta de un diagnóstico oportuno permite que la TVP se complique, pudiendo llevar a un TEP y, eventualmente, a la muerte.

Materiales y métodos:
Realizamos un estudio retrospectivo y analítico

Objetivo:
analizar variables clínicas e imagenológicos Aara obtener un modelo que estime el riesgo de conversión de TVP a TEP.

Criterios de inclusión:
TVP diagnosticados entre 2016 y 2022 mediante ultrasonografía doppler venoso de extremidad inferior (US).

Criterios de exclusión:
Menores de 18 años o examen de control de un mismo evento conocido.

Procedimiento:
Búsqueda en el RIS-PACS de todos los US compatibles con TVP diagnosticos en el periodo de estudio, se registró las variables: sexo, edad, lado afectado, proximidad del vaso afectado, resultado de PCR COVID-19 y se siguieron hasta 6 meses o antes en de caso de ATC con resultado de TEP.

Resultados:
Se revisaron 4223 US, de los cuales se incluyeron para análisis estadístico 753 casos de TVP que cumplían criterios de inclusión y no de exclusión, 429 casos (57%) eran mujeres, la extremidad inferior del lado izquierdo se afectó más frecuentemente (423 casos, 56,2%), fue más frecuente la TVP proximal (462 casos, 61,4%), por otra parte en los casos que las TVP progresaron a TEP, las arterias comprometidas en orden de frecuencia ascendente fueron, en silla de montar, subsegmentaria, principales, lobares y segmentarias (2,6 %, 5,3%, 17,1%, 30,9% y 44,1% respectivamente). Los casos con TVP que progresaron a TEP y se asociaron a COVID-19 positivo fueron 27 (18,4%).

Cuando analizamos las combinaciones de las variables analizadas, si el paciente tiene 69 años o más, la TVP es proximal y afecta el lado derecho, tuvimos 18 de 21 casos que son PE +, lo que representa un factor de riesgo significativo.

Conclusión:
Obtuvimos un modelo que combina factores para estimar el riesgo de conversión a TEP. La zona proximal surgió como el mayor factor en esta conversión. Este tipo de modelos podrían ayudar a hacer recomendaciones para los clínicos y radiólogos y así priorizar a quién realizar exámenes, no exentos de riesgos, en periodos de pandemia o lugares de más limitados recursos.

Referencias:
1.Acar, L., Peters, F., Marschall, U., L'Hoest, H., Twine, C., & Behrendt, C. A. (2022). Increased Pulmonary Embolism Incidence and Mortality in Patients Subsequently Diagnosed with COVID-19: An Analysis of Health Insurance Claims Data. European journal of vascular and endovascular surgery : the official journal of the European Society for Vascular Surgery, 63(1), 159–160. https://doi.org/10.1016/j.ejvs.2021.08.027
2.Barría-Sandoval, C., Ferreira, G., Méndez, A., & Toffoletto, M. C. (2022). Impact of COVID-19 on deaths from respiratory diseases: Panel data evidence from Chile. Infection ecology & epidemiology, 12(1), 2023939. https://doi.org/10.1080/20008686.2021.2023939
3.Soldati, G., Smargiassi, A., Inchingolo, R., Buonsenso, D., Perrone, T., Briganti, D. F., Perlini, S., Torri, E., Mariani, A., Mossolani, E. E., Tursi, F., Mento, F., & Demi, L. (2020). Proposal for International Standardization of the Use of Lung Ultrasound for Patients With COVID-19: A Simple, Quantitative, Reproducible Method. Journal of ultrasound in medicine : official journal of the American Institute of Ultrasound in Medicine, 39(7), 1413–1419. https://doi.org/10.1002/jum.15285
4.Bravo, Felipe, Galván, Gonzalo, & Arancibia, José M.. (2022). Infecciones bacterianas en pacientes internados por COVID-19 en Unidad de Paciente Crítico. Revista chilena de infectología, 39(2), 224-226. https://dx.doi.org/10.4067/S0716-10182022000200224
5.Briceño-Mayorga, G. P., Gutiérrez, R., Sotomayor, C., Ebner, M., Allende, F., & Assar, R. (2021). Pulmonary embolism risk factors for intensive care unit anticoagulated COVID-19 patients undergoing computed tomography angiography. Fatores de risco para embolia pulmonar em pacientes com COVID-19 anticoagulados na unidade de terapia intensiva submetidos à angiografia por tomografia computadorizada. Revista Brasileira de terapia intensiva, 33(3), 346–352. https://doi.org/10.5935/0103-507X.20210053

Temas: Tórax y Cardiovascular

Cuando el abdomen agudo escapa del abdomen: Revisión pictográfica de urgencias ginecológicas en TC.

Vial CM, Rivas N, Radic N, Vidal M, Adlerstein I.

Objetivo:
Exponer y describir algunas de las manifestaciones radiológicas en TC de patología ginecológica aguda en el contexto de un servicio de urgencias.
El dolor abdominal agudo es una de las causas más frecuentes que motiva la consulta en urgencias, representa entre un 7 a 10% del total de estas, y se estima que alrededor del 2% de este grupo tendría una causa de origen ginecológico(1)(3). Es, por lo tanto, frecuente encontrar en TC realizadas de urgencia hallazgos de patología ginecológica aguda no sospechada inicialmente, por lo que se torna fundamental aprender a reconocer y sospechar el diagnóstico en esta modalidad de imagen.
En este trabajo se revisan al menos cuatro casos que buscan ilustrar algunos de los hallazgos más relevantes en TC que se pueden observar en las urgencias ginecológicas más frecuentes: Torsión ovárica, proceso inflamatorio pélvico, embarazo ectópico roto y quiste ovárico hemorrágico

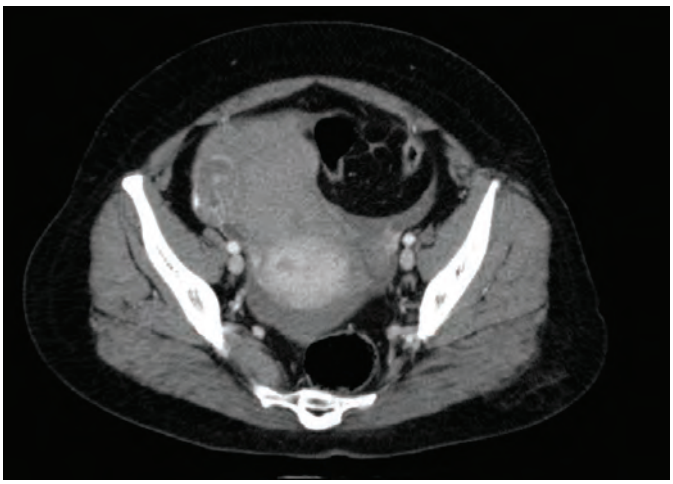

Referencias:
(1). Cervellin G, Mora R, Ticinesi A, et al. Epidemiology and outcomes of acute abdominal pain in a large urban Emergency Department: retrospective analysis of 5,340 cases. Ann Transl Med. 2016;4(19):362. doi:10.21037/atm.2016.09.10
(2). Stoker J, van Randen A, Laméris W, Boermeester MA. Imaging patients with acute abdominal pain. Radiology. 2009;253(1):31-46. doi:10.1148/radiol.2531090302
(3). Powers RD, Guertler AT. Abdominal pain in the ED: stability and change over 20 years. Am J Emerg Med. 1995;13(3):301-303. doi:10.1016/0735-6757(95)90204-X

Temas: Otro

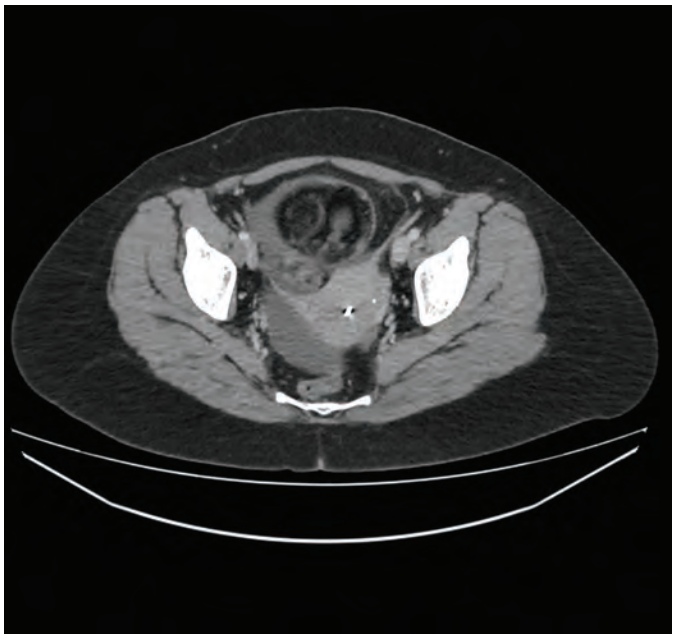

Cuando los hongos invaden: Características imagenológicas de las infecciones fúngicas rinosinusales.

López D, Marqués M, Cornejo N, Pizarro B, Miranda G.

Resumen:
La patología fúngica rinosinusal es frecuente, con altas tasas de morbilidad y mortalidad. Se presenta principalmente en inmunocomprometidos y se clasifica en 5 subtipos. Puede progresar rápidamente, por lo que el conocimiento de sus hallazgos imagenológicos, en TC y RM, son cruciales para el diagnóstico y tratamiento precoces, lo que puede evitar complicaciones potencialmente mortales.

Objetivos:
Conocer la clasificación de las sinusitis fúngicas, describir las características imagenológicas de las sinusitis fúngicas invasivas - no invasivas y conocer las complicaciones y sitios de invasión más frecuentes.

La patología fúngica rinosinusal es una infección que afecta la cavidad nasal y los senos paranasales. Es frecuentemente causada por los hongos Aspergillus y Mucor y puede ser clasificada en invasiva y no invasiva. Es a menudo subdiagnosticada, pudiendo llegar a ser una afección grave.
La sinusitis fúngica invasiva aguda, la sinusitis fúngica invasiva crónica y la sinusitis fúngica granulomatosa crónica conforman el grupo invasivo mientras que el grupo no invasivo comprende la sinusitis fúngica alérgica y la bola fúngica.
La rinosinusitis fúngica invasiva se observa casi exclusivamente en inmunocomprometidos y puede tener extensión intrasinusal y extrasinusal, provocando invasión vascular, extendiéndose a la órbita, cerebro, seno cavernoso y/o arteria carótida.

La TC es el examen de elección para la evaluación inicial y de la posible destrucción ósea. Los hallazgos incluyen engrosamiento mucoso, opacificación de los senos paranasales, ulceración del tabique nasal y erosión ósea. Los cambios inflamatorios de la grasa orbitaria y el exoftalmos son signos de invasión orbitaria.

Los hallazgos en RM incluyen edema de la mucosa, con ocupación del seno por contenido que tendrá características imagenológicas variables según su composición. El realce leptomeníngeo, osteomielitis, trombosis venosa y abscesos cerebrales son indicativos de enfermedad avanzada.
La presentación imagenológica de cada uno de los subgrupos tiene hallazgos característicos, por lo que es una herramienta muy útil para el diagnóstico y manejo correcto de estas entidades.

Referencias:
1. Aribandi, M., McCoy, V. A., & Bazan, C., III. (2007). Imaging features of invasive and noninvasive fungal sinusitis: A review. Radiographics: A Review Publication of the Radiological Society of North America, Inc, 27(5), 1283–1296. https://doi.org/10.1148/rg.275065189

2. Kurokawa, M., Kurokawa, R., Baba, A., Kim, J., Tournade, C., Mchugh, J., Trobe, J. D., Srinivasan, A., Bapuraj, J. R., & Moritani, T. (2022). Deadly fungi: Invasive fungal rhinosinusitis in the head and neck. Radiographics: A Review Publication of the Radiological Society of North America, Inc, 42(7), 2075–2094. https://doi.org/10.1148/rg.220059

3. Kamalian, S., Avery, L., Lev, M. H., Schaefer, P. W., Curtin, H. D., & Kamalian, S. (2019). Nontraumatic head and neck emergencies. Radiographics: A Review Publication of the Radiological Society of North America, Inc, 39(6), 1808–1823. https://doi.org/10.1148/rg.2019190159

4. Orlowski, H. L. P., McWilliams, S., Mellnick, V. M., Bhalla, S., Lubner, M. G., Pickhardt, P. J., & Menias, C. O. (2017). Imaging spectrum of invasive fungal and fungal-like infections. Radiographics: A Review Publication of the Radiological Society of North America, Inc, 37(4), 1119–1134. https://doi.org/10.1148/rg.2017160110

Temas: Neurorradiología

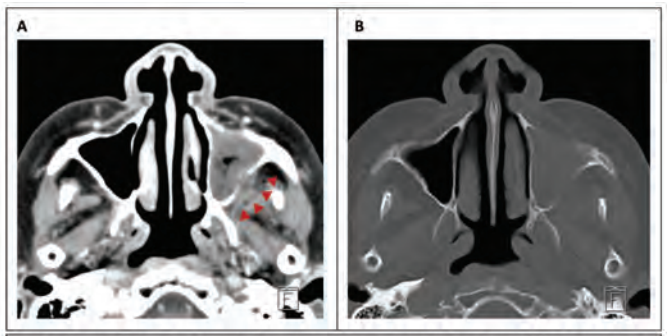

Figura 1. Mujer de 77 años, Aplasia medular. Sinusitis fúngica angioinvasiva maxilar izquierda. **A)** TC Axial contrastado, ventana de partes blandas. Engrosamiento mucoso y contenido de secreción en el seno maxilar izquierdo, con extensión a la fosa infratemporal, obliterando el tejido adiposo retroantral (Cabezas de flechas rojas) **B)** TC Axial ventana ósea. Adelgazamiento y osteolisis de las paredes óseas del seno maxilar izquierdo.

Descendente Anterior hiperdominante: variante extremadamente infrecuente en un paciente asintomático.

Ramos C, Sakamoto C, Salinas V

Objetivo:
Describir los hallazgos en imágenes de un caso de hiperdominancia de la Arteria Descendente Anterior, con revisión de la literatura en relación a esta anomalía.

Reporte de Caso:
Paciente de 58 años, sin antecedentes médicos conocidos, asintomático en reposo y en sus actividades de la vida diaria, a quien se le solicita una Angiotomografía Computada de Arterias Coronarias (Coronario TC) dentro de su evaluación para realizar actividad física los fines de semana.

El examen evidencia una Arteria Descendente Anterior (DA) originada directamente desde el seno coronario izquierdo, de la que se originan dos ramos diagonales, el primero de los cuales es prominente y como primera rama da origen a la Arteria Circunfleja (Cx), la que es de pequeño calibre, y que a su vez origina la rama sinoatrial de curso retroaórtico. El tercio distal de la DA alcanza el surco interventricular inferior, y da origen a la Arteria Descendente Posterior (DP).
La Arteria Coronaria Derecha (CD) es un vaso de pequeño calibre, de la que se origina la arteria conal y dos ramos agudos marginales. Así, la DA irriga las 4 paredes del ventrículo izquierdo.

Discusión:
La presencia de una DA hiperdominante es una entidad extremadamente infrecuente, con muy pocos casos reportados en la literatura, que consiste en que la DP se origina desde la DA en lugar de originarse desde la CD o Cx. La importancia de esta anomalía es que, en caso de oclusión, se puede producir un compromiso miocárdico masivo, con afectación de las cuatro paredes del ventrículo izquierdo, lo que confiere un mal pronóstico. Es importante para los equipos clínicos tener presente que una hiperdominancia de la DA es una variante muy infrecuente pero existente.

Referencias:
Angelini P. Coronary artery anomalies: an entity in search of an identity. Circulation 2007; 115: 1296-305.
Ali M et al. Coronary artery anomalies: a practical approach to diagnosis and management. Heart Asia 2011; 3: 8-12.
Sen G, Veitch A, Sinha M. Hyperdominance of the left anterior descending artery- a large territory. BJR Case Rep 2020; 7: 20200069.

Temas: Tórax y Cardiovascular



Embarazo e hipertensión: Reporte de casos de complicaciones infrecuentes.

Manques V., Naranjo M., Moreno P., Aracena J.

Resumen:
Los trastornos hipertensivos del embarazo complican alrededor del 5-10% de los embarazos y causan morbilidad y mortalidad materna, fetal y neonatal. A continuación, se presentan casos poco frecuentes, pero catastróficos, relacionados a la hipertensión en pacientes embarazadas y sus principales hallazgos imagenológicos.
Primer caso: paciente hipertensa, cursando embarazo de 37 semanas con dolor torácico. Se diagnostica disección aórtica tipo A mediante AngioTC. La disección aórtica es un desgarro en la capa interna de la aorta, determinando un falso lumen. Aunque es poco común, se puede presentar en el tercer trimestre de embarazo y en el postparto, presentando una alta mortalidad tanto para la madre como para el feto.
El segundo caso, corresponde a paciente con diagnóstico de síndrome de HELLP con dolor abdominal. La ecografía reveló extenso hematoma hepático subcapsular espontáneo (HHSE). El HHSE es una complicación grave, aunque infrecuente de la preeclampsia severa, asociado a síndrome HELLP en 92,8% de los casos con alta morbimortalidad materna y neonatal.
El último caso corresponde a paciente cursando embarazo de 18 + 6 semanas, con diagnóstico clínico de preeclampsia y lipotimia. Al estudio ecográfico se evidencia gran hematoma retroplacentario, a quien se le realiza TC en busca de otros sitios de sangrado. El desprendimiento de placenta ocurre en el 0.5-2% de todos los nacimientos y de estos el 50% de los casos se acompaña de embarazos con síndrome hipertensivo. El diagnóstico se realiza mediante ecografía, aunque en ocasiones puede ser difícil de detectar.
La hipertensión en el embarazo puede producir complicaciones infrecuentes pero graves, donde el diagnóstico certero y un manejo temprano, son cruciales para disminuir la morbimortalidad materno-fetal.
En este contexto, el uso de técnicas imagenológicas como la ecografía como estudio de primera línea y tomografía computarizada en pacientes con riesgo vital, juegan un rol importante en su diagnóstico.

Referencias:
1) Agrawal A, Wenger NK. Hypertension During Pregnancy. Curr Hypertens Rep. 2020;22(9):64. Published 2020 Aug 27. doi:10.1007/s11906-020-01070-0

2) Russo M, Boehler-Tatman M, Albright C, et al. Aortic dissection in pregnancy and the postpartum period. Semin Vasc Surg. 2022;35(1):60-68. doi:10.1053/j.semvascsurg.2022.02.010

3) De Martino A, Morganti R, Falcetta G, et al. Acute aortic dissection and pregnancy: Review and meta-analysis of incidence, presentation, and pathologic substrates. J Card Surg. 2019;34(12):1591-1597. doi:10.1111/jocs.14305

4) Schwartz ML, Lien JM. Spontaneous liver hematoma in pregnancy not clearly associated with preeclampsia: a case presentation and literature review. Am J Obstet Gynecol. 1997;176(6):1328-1333. doi:10.1016/s0002-9378(97)70353-3

5) Xiang L, Wei Z, Cao Y. Symptoms of an intrauterine hematoma associated with pregnancy complications: a systematic review. PLoS One. 2014;9(11):e111676. Published 2014 Nov 4. doi:10.1371/journal.pone.0111676

Temas: Otro

Embolización de arterias renales en el manejo de pacientes refractarios con síndrome nefrótico, hipertension arterial y rechazo crónico a transplante renal

Briceño J, Franz G, Ramírez D, Vattuone R, Martinez N, Palavecino P.

Introducción:
En el manejo del síndrome nefrótico con proteinuria inmanejable, en la hipertensión refractaria en contexto de enfermedad renal crónica (1), y en los pacientes trasplantados con rechazo humoral crónico (2), La embolización de arterias renales ha surgido como una alternativa segura a la nefrectomía quirúrgica, mostrado buenos resultados, con menores tasas de complicaciones y mortalidad (5).

Objetivos:
Realizar una descripción general de la técnica embolización de la arteria renal, sus resultados y complicaciones.

Desarrollo del Tema:
El manejo clásico de las patologías descritas consiste en nefrectomía médica con fármacos antiinflamatorios no esteroidales y subsecuentemente la nefrectomía quirúrgica. La embolización de la arteria renal surge como una alternativa con buenos resultados. La técnica consiste en el abordaje endovascular de las arterias renales y potenciales ramas accesorias bajo visión angiográfica. Mediante el uso de catéteres y microcatéteres se accede selectivamente a ramas segmentarias para liberar materiales de embolización, entre ellos, partículas de alcohol polivinílico, micropartículas, Gelita, cianoacrilato y Lipiodol, coils, plugs vasculares y etanol absoluto. Para confirmar la ausencia total de vascularización de las arterias renales se realiza una última arteriografía.
La embolización de la arteria renal ha mostrado reducción significativa de la presión arterial (4), mejoría de las complicaciones derivadas del síndrome nefrótico (3), y ser una alternativa segura en la desfuncionalización de trasplantes renales. Las complicaciones mayores son menos frecuentes que en nefrectomía quirúrgica, con bajas tasas de morbilidad significativa y mortalidad del 1,2% y 0,1% respectivamente (2). La complicación más común es el síndrome post embolización, caracterizado por fiebre, dolor lumbar, náuseas, vómitos, y elevación de los parámetros inflamatorios y LDH, pero que generalmente responden bien al tratamiento médico (5).
Así, la embolización de la arteria renal es una alternativa segura y con buenos resultados a la nefrectomía quirúrgica en el manejo de pacientes **refractarios a manejo medico.**

Referencias:
1. Mao Z, Ye C, Mei C, et al. Comparison of unilateral renal artery embolization versus bilateral for treatment of severe refractory hypertension in hemodialysis patients. World J Urol. 2009;27(5):679-685.

2. Takase HM, Contti MM, Nga HS, et al. Nephrectomy Versus Embolization of Non-Functioning Renal Graft: A Systematic Review with a Proportional Meta-Analysis. Ann Transplant. 2018;23:207.

3. Züst IS, Räz HR, Burkhalter F. Radiologically Guided Renal Artery Embolization with an Amplatzer Vascular Plug as a Rescue Therapy for Refractory Nephrotic Syndrome in AL-Amyloidosis. Case Rep Nephrol. 2019;2019

4. Schwartz MJ, Smith EB, Trost DW, Vaughan ED. Renal artery embolization: clinical indications and experience from over 100 cases. BJU Int. 2007;99(4):881-886.

5. Vora A, Brodsky R, Nolan J, et al. Incidence of postembolization syndrome after complete renal angioinfarction: a single-institution experience over four years. Scand J Urol. 2014;48(3):245-251.

Temas: Intervencional Periférico

Embolización de vena porta para inducir hipertrofia del remanente hepático, en pacientes con tumores no candidatos a cirugía por riesgo de insuficiencia hepática.

Briceño J, Franz G, Ramírez D, Vattuone R, León B, Palavecino P.

Introducción:
A pesar de los avances en terapias sistémicas y locorregionales, la resección hepática ha mantenido un papel fundamental en el tratamiento de tumores hepáticos primarios y metastásicos. Un volumen insuficiente del remanente hepático futuro (RHF), es un determinante de insuficiencia hepática y mortalidad (1). Inducir el crecimiento del RHF se ha convertido en un enfoque para aumentar el numero de pacientes candidatos a resección con intención curativa.

Objetivos:
Revisar la técnica de embolización de vena porta, sus complicaciones y resultados.

Desarrollo:
Las estrategias para inducir el crecimiento del RHF incluyen la embolización de la vena porta (EVP), la ligadura de la vena porta, la deprivación venosa hepática transhepática, la asociación de partición hepática y ligadura de la vena porta y la radioembolización (2,3)

La EVP es la técnica más común, permite redirigir el flujo para inducir atrofia de los segmentos hepáticos enfermos e hipertrofia compensatoria en los segmentos no embolizados. Este enfoque reduce la morbilidad y aumenta el número de candidatos a cirugía que de otro modo no calificarían.

Las técnicas consideran accesos transhepáticos ipsilaterales o contraletarles y el acceso transesplénico. Se realizan con el apoyo de ecografía y fluoroscopía, se accede a las ramas de la porta periférica, seguido de la introducción de una vaina vascular, y luego se avanza hacia la rama portal a embolizar, los materiales embólicos no absorbibles como micropartículas, los coils y el n-Butyl cianoacrilato podrían ofrecer resultados superiores. Las tasas éxito clínico reportadas llegan a un 96% (5), y a un 70% en pacientes con daño hepático crónico (4). Las complicaciones más graves incluyen abscesos hepáticos, colangitis, propagación de trombosis venosa portal y hematomas subcapsulares, con tasas complicaciones mayores de un 2,5% y tasa de mortalidad de apenas 0.1% (5).

La EVP ha ganado un papel fundamental en el tratamiento de tumores malignos hepáticos y ha mejorado la seguridad de la resección hepática al tiempo que aumenta el numero de candidatos a resección quirúrgica con intención curativa.

Referencias:
1 Van Den Broek MAJ, Olde Damink SWM, Dejong CHC, et al. Liver failure after partial hepatic resection: definition, pathophysiology, risk factors and treatment. Liver Int. 2008;28(6):767-780.
2 Alves V de PV, Azevedo A, de Araujo DA, Rodrigues LAM, de Azevedo FS. Liver venous deprivation prior to hepatectomy: An interventional radiology procedure. Radiol Bras. 2021;54(1):62-63.
3 Hung ML, McWilliams JP. Portal vein embolization prior to hepatectomy: Techniques, outcomes and novel therapeutic approaches. International Journal of Gastrointestinal Intervention. 2018;7(1):2-8.
4 Denys A, Bize P, Demartines N, Deschamps F, De Baere T. Quality improvement for portal vein embolization. Cardiovasc Intervent Radiol. 2010;33(3):452-456.
5 Van Lienden KP, Van Den Esschert JW, De Graaf W, et al. Portal vein embolization before liver resection: A systematic review. Cardiovasc Intervent Radiol. 2013;36(1):25-34.

Temas: Intervencional Periférico

Enfermedad de Hirschsprung: La sospecha nos orienta al diagnóstico.

Franco D[1], Rodríguez C[1] , Camacho M[1] , Hanckes C[2], Ravazzano E[2], Ritz F[3].

1- Médica Radióloga - Hospital San Juan de Dios de La Serena
2- Residentes de Imagenología - Universidad Católica del Norte
3- Médico Contralor – Compin de la Serena

Objetivo:
Describir el rol de las imágenes radiológicas y sus hallazgos en la sospecha de enfermedad de Hirschsprung en neonatos y lactantes menores.

Aproximación al problema:
La enfermedad de Hirschsprung es un tipo de obstrucción intestinal funcional infrecuente, 1: 5.000 recién nacidos vivos, siendo esta de origen congénito, la cual consiste en una aganglionosis colónica en el plexo mientérico de Auerbach y en el submucoso de Meissner, resultante de la falla en la migración céfalo caudal de los precursores de las células ganglionares desde la cresta neural a lo largo del tracto gastrointestinal, afectando la pared del recto y otros tramos del colon en sentido ascendente durante el periodo de gestación entre las semanas 5 a 12 de gestación. La falta de actividad inhibitoria normal da como resultado una contracción tónica del segmento afectado, produciendo síntomas obstructivos, dilatación e hipertrofia del colon proximal.
Su clínica se caracteriza por retraso en la eliminación del meconio, estreñimiento de aparición temprana y dilatación abdominal. Siendo este cuadro altamente sugerente de obstrucción intestinal en recién nacidos o lactantes menores.
El estudio inicial por su naturaleza incluye radiografía abdominal, que muestra dilatación de asas intestinales, retención de heces y eventualmente niveles hidroaéreos. Un estudio posterior incluye enema rectal contrastado, donde el segmento agangliónico presenta un calibre estrecho con dilatación hacia proximal, lo cual determina una relación rectosigmoídea <1, apreciándose una zona de transición entre ambos segmentos y en algunos casos podría visualizarse patrón mucoso en dientes de sierra.
El estudio definitivo se realiza con biopsia de pared rectal.
Esta enfermedad se asocia a riesgo de megacolon tóxico, perforación, sepsis y enterocolitis, siendo esta última la que presenta mayor morbimortalidad.
Breve descripción de la serie: Se presentan tres casos radiológicos del Hospital San Juan de Dios de La Serena.
Conclusión: el estudio radiológico cumple un rol importante en la orientación hacia el diagnóstico definitivo por anatomía patológica, el cual es imperativo para tratamiento quirúrgico precoz.

Referencias:
1- Jiménez, J. Enfermedad de Hirschsprung, Asociación Española de Pediatría. https://www.aeped.es/sites/default/files/documentos/6-hirschsprung.pdf
2- Feldman, T., Wershil, B.K. y Adam, H.M. (2006) In brief: Hirschsprung Disease, Pediatrics in Review, 27(8). doi:10.1542/pir.27-8-e56.
3- Kraus, S. Hirschsprung Disease. STATdx. https://app.statdx.com/document/hirschsprung-disease/8b4dd035-adcb-45d2-95bc-451b8052c09b?term=Hirschsprung+Disease&searchType=documents&category=All
4- Kim, I.-O. (2016) Radiology illustrated: Pediatric radiology. Springer. doi:10.1007/978-3-642-35573-8
5- Lee, E.Y. (2018) Pediatric radiology: Practical imaging evaluation of infants and children. Philadelphia: Wolters Kluwer.

Temas: Pediatría

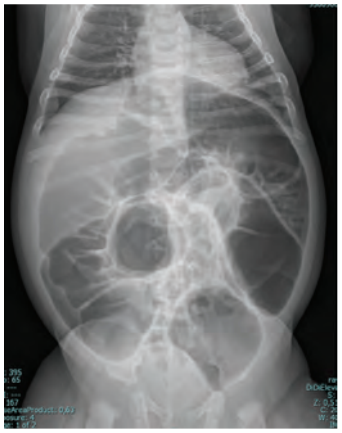



Espectro de neurocovid: Revisión pictográfica

Maldonado A, Latorre P, Albertz N, Vacarezza M, Miranda A, Camelio S

Aproximación al problema:
La enfermedad causada por la infección por coronavirus (COVID-19) se expandió ampliamente transformándose en pandemia en 2020. La afectación del sistema nervioso central (SNC) secundaria a su infección, es probablemente secundaria a una sobre respuesta inmune y a un estado protrombótico, pudiendo encontrar un amplio espectro de manifestaciones.

Objetivo:
Describir aspectos radiológicos de hallazgos en SNC en paciente con COVID-19.

Materiales y métodos:
En esta presentación, realizamos una revisión pictográfica de 30 casos de pacientes con diferentes manifestaciones neurorradiológicas con afectación demostrada por COVID-19 por resonancia magnética (RM) y tomografía computarizada (TC) en centro hospitalario de referencia durante años 2020 y 2023.

Descripción de la serie:
Se dispone de 30 casos incluyendo complicaciones vasculares, leucoencefalopatía, leucoencefalopatía con microhemorragias, encefalopatía aguda necrotizante hemorrágica, síndrome de encefalopatía posterior reversible, síndrome de Guillain-Barré, lesiones citotóxicas del cuerpo calloso, mielopatía aguda y encefalitis de Bickerstaff.

Resumen/Conclusión:
Dada la gran heterogeneidad de hallazgos neurorradiológicos y perfiles de pacientes afectados, en paciente con COVID-19, es necesario un conocimiento acabado del espectro de neuro-covid, siendo relevante la recolección de casos para evidenciar este tipo de manifestaciones.

Referencias:
Kremer S, Lersy F, de Sèze J, et al. Brain MRI Findings in Severe COVID-19: A Retrospective Observational Study. Radiology. 2020;297(2):E242-E251. doi:10.1148/radiol.2020202222

Zamani R, Pouremamali R, Rezaei N. Central neuroinflammation in Covid-19: a systematic review of 182 cases with encephalitis, acute disseminated encephalomyelitis, and necrotizing encephalopathies. Rev Neurosci. 2021;33(4):397-412. Published 2021 Sep 17. doi:10.1515/revneuro-2021-0082

Jha NK, Ojha S, Jha SK, et al. Evidence of Coronavirus (CoV) Pathogenesis and Emerging Pathogen SARS-CoV-2 in the Nervous System: A Review on Neurological Impairments and Manifestations. J Mol Neurosci. 2021;71(11):2192-2209. doi:10.1007/s12031-020-01767-6

Sachs JR, Gibbs KW, Swor DE, et al (2020) COVID-19–associated Leukoencephalopathy. Radiology 296:E184–E185 . doi: 10.1148/radiol.2020201753

Radmanesh A, Derman A, Lui YW, et al (2020) COVID-19–associated diffuse leukoencephalopathy and microhemorrhages. Radiology 297:E223–E227 . doi: 10.1148/radiol.2020202040

Temas: Neurorradiología

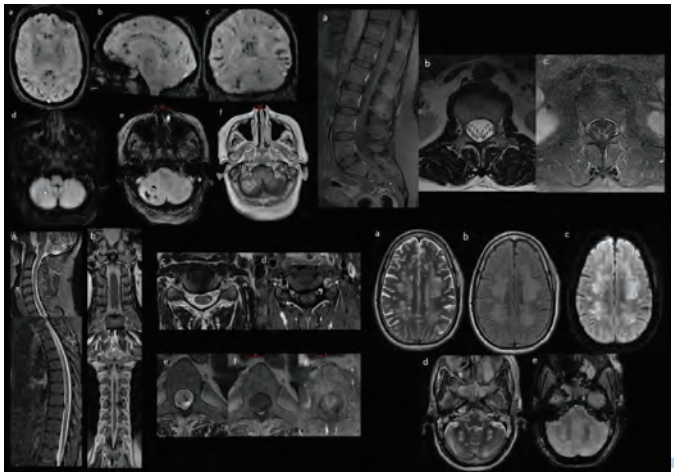

Estado del Arte de la Tomografía Computarizada de Mama con Tecnología de Recuento de Fotones en Lesiones Mamarias: Una Revisión Sistemática.

Córdoba F, Bustos C, Feliú J.

Resumen:
El presente trabajo de investigación corresponde a una revisión sistemática en el que se describe el estado del arte de la tomografía computarizada de mama con tecnología de recuento de fotones (PCBCT) en la detección de lesiones mamarias. PCBCT demostró una gran mejora en rendimiento diagnóstico y en cuanto a valores de especificidad y sensibilidad frente a mamografía digital (MD) y tomosíntesis digital de mama (DBT), incluso superando ambas modalidades de imagen. Aporta con un estudio tridimensional de la mama, con una resolución espacial adecuada para la evaluación de microcalcificaciones y otras lesiones, todo esto sin compresión mamaria. Permite además el estudio de implantes mamarios,
realización de biopsia mamaria, evaluación de mama densa y la posibilidad de realizar screening mamario por la baja dosis que aporta a la mama.

Referencias:
Berger N. Dedicated breast Computed Tomography With a Photon-Counting Detector: Initial Results of Clinical In Vivo Imaging. Invest Radiol.2019;54(7):409-18
Kalender WA, Beister M, Boone JM, Kolditz D, Vollmar SV, Weigel MCC. High-resolution spiral CT of the breast at very low dose: concept and feasibility considerations. Eur Radiol. 2012;22(1):1-8.
Ruby L, Shim S, Berger N, Marcon M, Frauenfelder T, Boss A. Diagnostic value of a spiral breast computed tomography system equipped with photon counting detector technology in patients with implants: An observational study of our initial experiences. Medicine (Baltimore). 2020;99(30):e20797.

Temas: Imágenes Mamarias

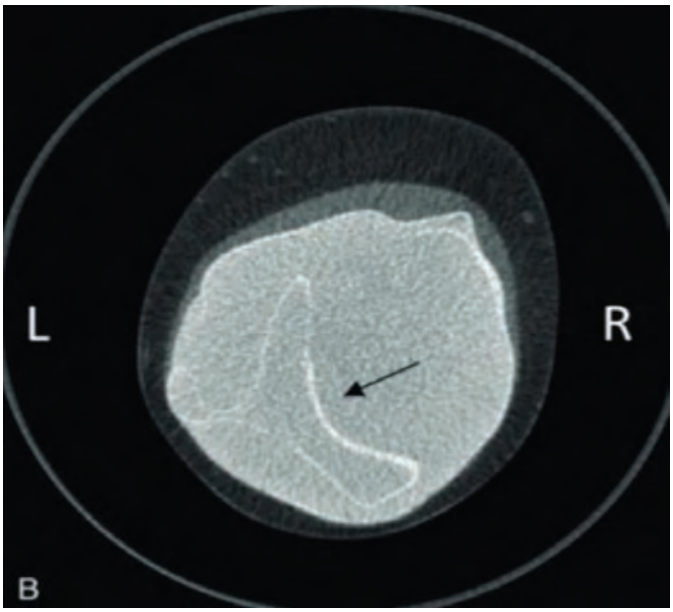

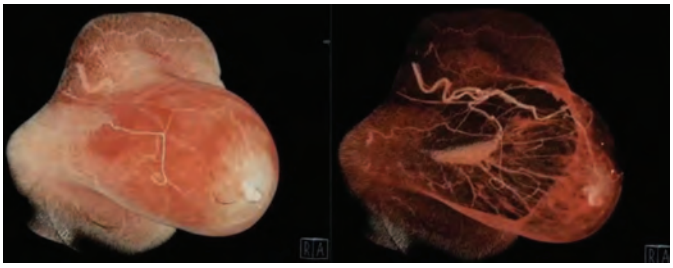

Estudio por RM de malformaciones vasculares de partes blandas ¿Qué hacer y cómo reportarlo?

Skoknic V, Norambuena MF, Rossel N, Vargas P, Salinas C, Pérez L

Introducción:
La mayoría de las malformaciones vasculares (MV) son diagnosticadas según criterios clínicos, algunas requieren estudios complementarios para un correcto diagnóstico y evaluar extensión. El Doppler es el estudio inicial y la RM está recomendada en lesiones profundas, extensas o asociadas a sobrecrecimiento, siendo excelente para la evaluación morfológica y vascular dinámica. El diagnóstico preciso del tipo de MV es importante dado el amplio abanico de patologías con diferente pronóstico y tratamiento.

Objetivo:
Sugerir un enfoque sistemático en la evaluación por RM de las MV, que permita diagnosticar y reportar en forma clara y concisa lo que los tratantes necesitan saber para poder determinar pronóstico y proponer el mejor tratamiento.

Desarrollo del tema:
¿Qué hacer? El protocolo de RM que sugerimos depende de que queremos evaluar:
- Angio-RM, que incluye secuencias morfológicas y angiográficas, en casos donde el Doppler no fue suficiente para aclarar el tipo de MV, caracterizar las MV profundas y hacer el diagnóstico diferencial con tumores vasculares.
- RM de partes blandas, que incluye sólo secuencias morfológicas, en el seguimiento del tratamiento y cuando sólo nos interesa saber la extensión y profundidad de la MV.
- RM de cuerpo total, puede ser usada en el estudio de MV asociadas a síndromes complejos.
¿Cómo reportar? El informe debe incluir:
- Antecedentes clínicos y motivo del examen.
- Técnica: secuencias realizadas.
-Cuerpo del informe: o Caracterización morfológica: compartimientos y planos comprometidos, relación con estructuras y órganos; comportamiento en las secuencias; asociación o no con sobrecrecimiento de los diferentes planos o Caracterización hemodinámica: diferenciar bajo de alto flujo, en las de bajo flujo describir características de las venas y si tienen o no comunicación los sistemas venosos superficial o profundo; en las de alto flujo, describir las arteria(s) aferentes, presencia o no de nido vascular y vena(s) de drenaje.
- Impresión: sugerimos usar la terminología y clasificación sugerida por la ISSVA (Sociedad Internacional para el estudio de anomalías vasculares).

Referencias:
Bertino, F.J., Hawkins, C.M. Contemporary management of extracranial vascular malformations. Pediatr Radiol 2023 53, 1600–1617
Opfer, E.K., Artz, N.S., Mitchell, G.S. et al. Pediatric magnetic resonance angiography: to contrast or not to contrast. Pediatr Radiol 2023 53, 1364–1379
Flors L, Leiva-Salinas C, Mages IM, et al. MR Imaging of Soft-Tissue Vascular Malformations: Diagnosis, Classification, and Therapy Follow-up RadioGraphics 2011 31:5, 1321-1340
ISSVA Classification of Vascular Anomalies ©2018 International Society for the Study of Vascular Anomalies. Disponible en quot;issva.org/classification"

Temas: Pediatría

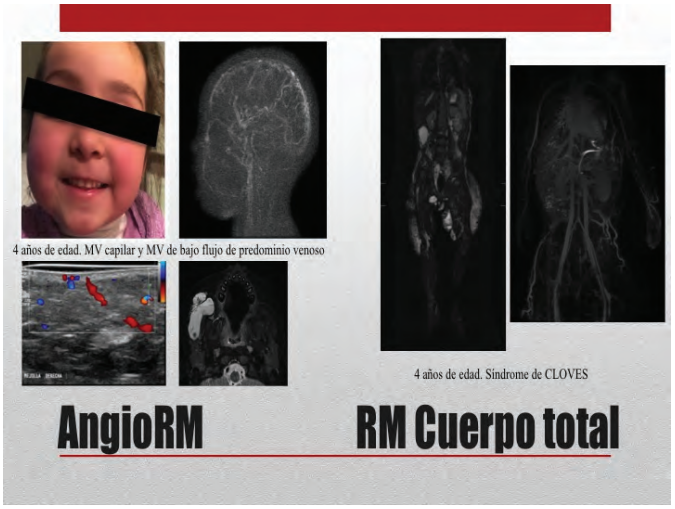

Evaluación ecográfica renal en 549 agricultores voluntarios adultos: Resultados preliminares de un estudio basado en población rural en Chile.

Sotomayor CG, Miranda M, Jalil R, Ferreccio C, Cortés-Arancibia S

Objetivo:
Descripción ecográfica renal sistemática y su asociación con variables clínicas en agricultores a partir de un estudio de base poblacional realizado en una zona rural del centro-sur de Chile.

Material y métodos:
La Cohorte Maule (MAUCO) es un estudio prospectivo basado en población rural de 7000 trabajadores, un tercio de los cuales son agricultores. En una muestra de estos pacientes, realizamos un estudio transversal (2022-2023), realizando entrevistas clínicas, cuestionarios y ecografías renales.

Resultados:
Estudiamos 549 pacientes [331 (60%) hombres; edad media, 55±8 años; índice de masa corporal (IMC) de 29,4 (RIC, 26,5-32,7); 155 (28%) con hipertensión; 77 (14%) con diabetes mellitus; 53 (10%) con resistencia a la insulina; 38 (7%) con alguna enfermedad renal; y 26 (5%) con enfermedad renal crónica]. Los diámetros longitudinales derecho e izquierdo de los riñones fueron de 109±10 y 110±10 mm. Los diámetros transversales derecho e izquierdo fueron 44 (40-47) y 45 (42-49) mm. El diámetro del parénquima derecho e izquierdo fue de 17 (15-18) y 17 (16-19) mm. A derecha se reportó ecogenicidad parenquimatosa elevada, masas quísticas, masas sólidas, cálculos renales e hidronefrosis en 54 (10%), 44 (8%), 1 (0,2%), 32 (6%), 1 (0,2%) pacientes. A izquierda se reportó ecogenicidad parenquimatosa elevada, masas quísticas, masas sólidas, cálculos renales e hidronefrosis en 34 (6%), 59 (11%), 2 (0,4%), 43 (8%), 2 (0,4%) pacientes. El diámetro longitudinal y parenquimatoso y la ecogenicidad parenquimatosa elevada en cualquier riñón se asociaron con la edad, el IMC, la diabetes y la enfermedad renal crónica ($P<0.01$ para todos).

Conclusión:
Estos resultados preliminares muestran que la apariencia ecográfica de riñones en agricultores de esta población rural de Chile concuerda con reportes previos en la literatura, justificando análisis adicionales para factores de riesgo potenciales de enfermedad renal conocidos en zonas rurales de países en desarrollo y su asociación con hallazgos ecográficos.

Referencias:
Chapman E, Haby MM, Illanes E, Sanchez-Viamonte J, Elias V, Reveiz L. Risk factors for chronic kidney disease of non-traditional causes: a systematic review. Revista Panamericana de Salud Pública. 2019;43:1. doi:https://doi.org/10.26633/rpsp.2019.35

Temas: Abdomen

Flashcard: Conceptos clave en la evaluación de un TIPS mediante US Doppler.

Hoffmann J, Jalil F, Zugbe N, Chen P, Glaria S.

Objetivo:
Acotar los conceptos de mayor relevancia actual en el seguimiento habitual de un TIPS mediante US Doppler y los parámetros que permiten detectar su disfunción.

Introducción:
En Chile el daño hepatico crónico continúa siendo una importante causa de morbilidad, la expansión de la radiología intervencional ha permitido el abordaje de distintas complicaciones asociadas mediante TIPS, por lo que es conveniente estar familiarizados con su evaluación y seguimiento mediante US Doppler.

Resumen:
El método de elección para la vigilancia de un TIPS es el US Doppler el cual permite identificar su mal funcionamiento con adecuada precisión.

Para establecer la disfunción de un TIPS históricamente se han utilizado variados parámetros entre los que destacan velocidad del Shunt < 90 cm/seg o >190 cm/seg, caída o aumento en la velocidad del shunt en >50 cm/seg y detección de flujo anterógrado en la vena porta izquierda. En revisiones recientes estos valores continúan teniendo un rol fundamental, especialmente la variación de la velocidad del shunt entre controles, también se establece que son más predictivos si se realizan luego de 3 meses posteriores a la última intervención y además se agrega la consideración conjunta de parámetros Doppler y pruebas de función hepática (MELD score) que puede mejorar la eficacia diagnóstica de la disfunción de un TIPS.

En esta breve revisión realizada a partir de los 3 primeros shunts recientemente realizados en un hospital público de la RM, se recuerdan conceptos clave e incluyen otros parámetros de interés para radiólogos que se enfrenten a una evaluación de TIPS mediante US Doppler.

Referencias:
Paul RK, Vazirani R, McDermott JC, Kliewer MA. Identification of the Most Important Subset of Doppler, Laboratory, and Clinical Parameters for Serial TIPS Evaluation. AJR (American Journal of Roentgenology). 2021;217:164-171.

Owen JM, Gaba RC. Transjugular Intrahepatic Portosystemic Shunt Dysfunction: Concordance of Clinical Findings, Doppler Ultrasound Examination, and Shunt Venography. J Clin Imaging Sci. 2016;6:29.

Van Holsbeeck A, Thijs M, Bielen D, Heye S, Maleux G. Sonographic Evaluation of Transjugular Intrahepatic Portosystemic Shunt. JBR–BTR (Journal Belge de Radiologie - Belgisch Tijdschrift voor Radiologie). 2013;96:275-281.

Temas: Intervencional Periférico

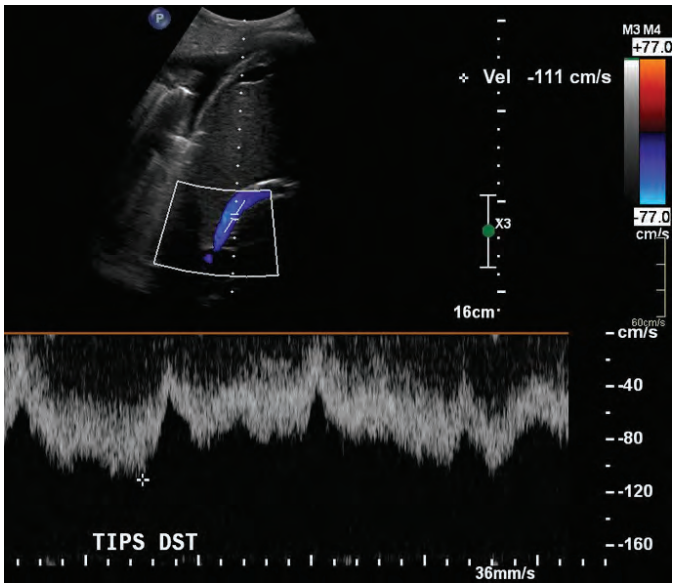

Fracturas faciales como hacer simple lo complejo, revisión de una serie de casos clínicos.

Aracena J, Bacca J, Naranjo M, Carrasco C, Manques V, Echeverri C.

Objetivo:
Describir las fracturas faciales más complejas mediante una serie de casos clínicos.

Aproximación al problema:
El trauma maxilofacial constituye un importante desafío diagnóstico y terapéutico en centros de alta complejidad, generando consecuencias funcionales y estéticas. La principal herramienta diagnóstica en el servicio de urgencias es la TC de cráneo o macizo facial, siendo clave para un diagnóstico oportuno y una disminución de las complicaciones futuras y un adecuado manejo oportuno.

Descripción de la serie de casos::
Se presentará una serie de 4 casos de pacientes con fracturas faciales secundarias a politrauma con imágenes en TC con reconstrucción ósea, con énfasis en la descripción semiológica y puntual de las fracturas faciales más complejas de cada una de estas. Partiremos con un paciente con una fractura orbitaria izquierda con blow-out de la pared inferior sin desplazamiento del recto inferior. Otro paciente presentó una fractura Lefort II a izquierda y III a derecha, con múltiples otras fracturas que hacen complejo el diagnóstico y el informe radiológico. El tercer paciente presenta una fractura tetramalar derecha con compromiso del seno maxilar ipsilateral. Por último, mostraremos un paciente con una fractura más simple, del arco cigomático, mediante TC.

Resumen/Conclusión:
El diagnóstico de las fracturas faciales es un reto complejo en el enfrentamiento inicial para el médico radiólogo, principalmente en el contexto de urgencias, dado que se debe realizar un informe adecuado y preciso que aporte a reducir la morbilidad asociada a estos pacientes. Realizar una búsqueda dirigida de las fracturas más complejas nos ayuda realizar un informe ordenado y conciso para aportar información relevante de manejo para el cirujano.

Referencias:
1. Dualde-Beltrán, D., & Cervera-Miguel, J. I. (2022). El informe estructurado del traumatismo maxilofacial. Radiología, 64, 134-141.
2. Dreizin, D., Nam, A. J., Diaconu, S. C., Bernstein, M. P., Bodanapally, U. K., & Munera, F. (2018). Multidetector CT of midfacial fractures: classification systems, principles of reduction, and common complications. Radiographics, 38(1), 248-274.}
3. Gómez Roselló, E., Quiles Granado, A. M., Artajona Garcia, M., Juanpere Martí, S., Laguillo Sala, G., Beltrán Mármol, B., & Pedraza Gutiérrez, S. (2020). Facial fractures: classification and highlights for a useful report. Insights into imaging, 11(1), 1-15.
4. Cuéllar G., Javier, Prats P., María Carla, Reyes C., Daniel, & Sanhueza O., Víctor. (2019). Epidemiología del trauma maxilofacial, tratado quirúrgicamente en el Hospital de Urgencia Asistencia Pública: 3 años de revisión. Revista de cirugía, 71(6), 530-536. https://dx.doi.org/10.35687/s2452-454920190063 93

Temas: Neurorradiología

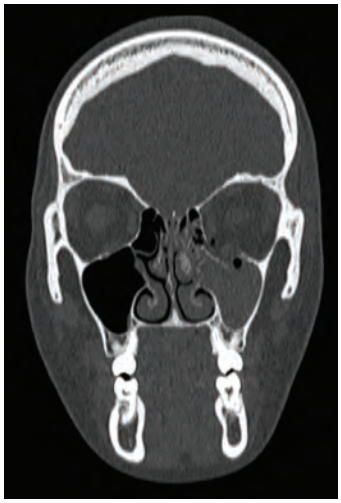

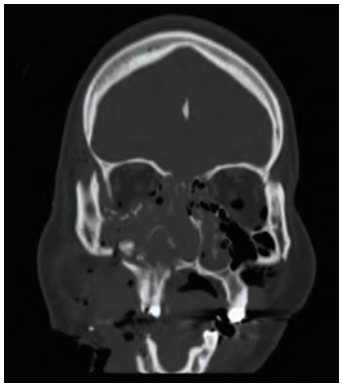

Fusión de imágenes de ultrasonido como apoyo de procedimientos intervencionistas.

Vallejos A, Vidal M, Horwitz B, Vargas P, Niedmann, JP, Zamboni GP.

Estado Actual de la Técnica:
Con el fin de guiar dispositivos diagnósticos y/o terapéuticos, la radiología intervencional se vale de las técnicas clásicas de imagen (TC, US, etc). Sin embargo, hasta hace pocos años atrás, no era posible combinar más de una técnica en un mismo procedimiento.

Descripción del Avance Tecnológico:
En los años recientes se ha desarrollado la fusión de imágenes de US, con otras técnicas en tiempo real. Ésta corresponde a una técnica híbrida, que requiere en primera instancia la adquisición de imágenes axiales con cortes isovolumétricos de tomografía o resonancia. A continuación, y mediante un sistema adosado al ecógrafo que permite generar, emitir y sensar ondas electromagnéticas (Figura 1), se obtienen imágenes fusionadas en tiempo real entre modalidades diferentes, logrando una adecuada coincidencia entre ambas técnicas de imagen al desplazar el transductor de US. Lo anterior supone una mayor precisión en alcanzar la lesión blanco, con tan sólo 8-10 mm de error. Esto permite mayor efectividad tanto en estudios diagnósticos. como terapéuticos, especialmente cuando se buscar tratar lesiones mediante ablación con intención curativa buscando márgenes quirúrgicos.

Potenciales Aplicaciones:
Las aplicaciones de esta tecnología son múltiples. Un escenario corresponde a lesiones de tamaño muy reducido, que se caracterizan por no tener una adecuada representación en US. Otro corresponde a aquellas con localización compleja. Por otro lado, tiene un rol en procedimientos vasculares, siendo un ejemplo de ello el tratamiento de endofugas (Figura 2), permitiendo la instalación de dispositivos embolizantes, mitigando la exposición y/o dosis de radiación y medio de contraste empleados. Los beneficios del uso de la fusión de imágenes de US en tiempo real son por tanto mayor precisión, reducción de tiempos y mejores resultados.

Conclusiones:
La fusión de imágenes de US en radiología intervencional representa un avance tecnológico significativo, que promete procedimientos diagnósticos y/o terapéuticos con altos grados de confianza para el operador y exactitud, principalmente en lesiones de mayor dificultad.

Referencias:
1.Bing F, Vappou J, Breton E, Enescu I, Garnon J, y otros. Accuracy of a CT-Ultrasound Fusion Imaging Guidance System Used for Hepatic Percutaneous Procedures. JVIR: Journal of Vascular and Interventional Radiology. 2019;30(7):1013-1020. doi:10.1016/j.jvir.2018.11.034

2.Maybody M, Stevenson C, Solomon SB. Overview of navigation systems in image-guided interventions. Tech Vasc Interv Radiol. 2013;16(3):136-143.

3.Lee MW. Fusion imaging of real-time ultrasonography with CT or MRI for hepatic intervention. Ultrasonography. 2014;33(4):227-239.

4.Lee MW, Lim HK, Kim YJ, y otros. Percutaneous sonographically guided radiofrequency ablation of hepatocellular carcinoma: causes of mistargeting and factors affecting the feasibility of a second ablation session. J Ultrasound Med. 2011;30(5):607-615.

5.Abi-Jaoudeh N, Kobeiter H, Xu S, Wood BJ. Image fusion during vascular and nonvascular image-guided procedures. Tech Vasc Interv Radiol. 2013;16(3):168-176. doi:10.1053/j.tvir.2013.02.012

Temas: Intervencional Periférico





Guía práctica para el informe de pies bilateral con carga.

Naim Tortolero, Laura; Almarza S., Pamela; Rodríguez N., Roberto; Bultrón B., Sebastián; Drewes A., Jaime.

Resumen:
Las deformidades del pie son un motivo de preocupación frecuente en la práctica médica, el hallux valgus en la población adulta se calcula de un 23%, pie plano de 15% y pie cavo de 8 - 15%, siendo un motivo de consulta habitual que conlleva el estudio por imágenes radiológicas simples para su adecuado diagnóstico, por lo que resulta imprescindible que el radiólogo conozca las patologías más frecuentes y las medidas útiles más usadas a la hora de informar estos exámenes.

Las deformidades del pie son un motivo de preocupación frecuente en la práctica médica, especialmente para los especialistas en traumatología. Se trata de una condición habitual que suele ocasionar dolor en el pie, desalineación y deterioro de su funcionalidad. Es por esto que un diagnóstico clínico e imagenológico ayuda a la elección del mejor tratamiento quirúrgico.

Los ángulos del pie se han convertido en una herramienta valiosa para evaluar y cuantificar las deformidades. Es aquí donde el radiólogo juega un papel importante en la aplicación de la medición de los ángulos, proporcionando así información objetiva y precisa al traumatólogo para abordar al paciente con el tratamiento adecuado.

Las Rx simples son la herramienta más importante para confirmar el diagnóstico y caracterizar la deformidad, para orientar y planificar el tratamiento quirúrgico. Las radiografías estándar para la evaluación de la deformidad del pie incluyen proyecciones anteroposterior, oblicuas y laterales. Los ángulos y ejes deben ser tomados en carga anteroposterior y lateral para proporcionar una representación precisa del pie en su posición funcional.

En conclusión, los ángulos del pie son herramientas importantes en la detección y cuantificación de deformidades del pie. Estos ángulos proporcionan información objetiva y cuantificable al colega traumatólogo, permitiendo un manejo adecuado del paciente. La evaluación de los ángulos del pie puede ayudar en la planificación del tratamiento, la evaluación preoperatoria, el seguimiento postoperatorio y la identificación de deformidades radiológicas.

Referencias:

1. Adult Acquired Flatfoot Deformity: Anatomy, Biomechanics, Staging, and Imaging Findings Dyan V. Flores, Catalina Mejía Gómez, Moisés Fernández Hernando, Michael A. Davis, and Mini N. Pathria RadioGraphics 2019 39:5, 1437-1460

2. Osher L, Shook JE. Imaging of the Pes Cavus Deformity. Clin Podiatr Med Surg. 2021;38(3):303-321. doi:10.1016/j.cpm.2021.03.004

3. Heineman N, Liu G, Pacicco T, Dessouky R, Wukich DK, Chhabra A. Clinical and imaging assessment and treatment of hallux valgus. Acta Radiologica. 2020;61(1):56-66. doi:10.1177/0284185119847675

4. Otjen J, Menashe SJ, Maloney E, et al. Foot and ankle musculoskeletal imaging of pediatric patients with cerebral palsy. American Journal of Roentgenology. 2020;214(6):1389-1397. doi:10.2214/AJR.19.22354

5. Crim JR. Ankle/Foot, Angles and Measurements. Accessed July 31, 2023. https://app.statdx.com/document/ankle-foot-angles-and-measurements/0247c283-40be-4b91-923f-74b19cec4c9b

Temas: Músculo-Esquelético

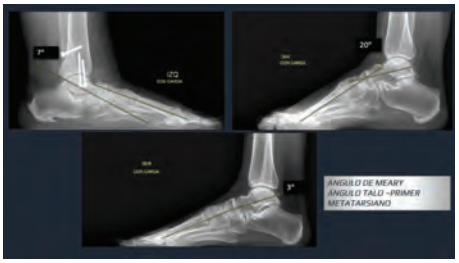

Hematoma suprarrenal en trauma abdominal cerrado en pediatría.

Norambuena MF, Aravena R, Pérez L

Objetivos:
Mostrar a través de casos clínicos la presentación en imágenes del hematoma suprarrenal de origen traumático en pediatría, incluyendo diferentes modalidades, tanto en el estudio inicial como en el seguimiento, así como también revisión de la literatura.

Aproximación al problema:
El hematoma suprarrenal traumático en pediatría es infrecuente. Mayormente unilateral, se asocia hasta en un 90% a compromiso de otros órganos (hígado y bazo principalmente). En el niño con trauma abdominal cerrado y clínicamente estable el estudio de elección en la TC, sin embargo, en la práctica diaria si el trauma no ha sido significativo muchas veces los pediatras solicitan una evaluación inicial con US abdominal. La TC tiene la ventaja que permite la evaluación multisistémica, evaluar si existe lesión subyacente o sangrado activo.
La RM no es de uso rutinario para el estudio del trauma abdominal, sin embargo, permite caracterizar la temporalidad de un hematoma suprarrenal y lesiones subyacentes.

Descripción de la serie:
Tres casos de pacientes escolares evaluados en el servicio de urgencia por trauma abdominal cerrado con US abdominal, pesquisando hemorragia suprarrenal unilateral, lo que fue corroborado con TC. Todos ellos con seguimiento clínico, de laboratorio y ultrasonográfico, con evolución favorable.

Conclusión:
El hematoma suprarrenal traumático es un hallazgo infrecuente en el trauma abdominal cerrado en niños, frecuentemente asociado a compromiso hepático o esplénico. En la mayoría son unilaterales y oligosintomáticos.
El manejo es conservador en la mayoría de los casos, reservándose el manejo activo en los casos bilaterales con compromiso hemodinámico, electrolítico o metabólico. Las características en imágenes son fundamentales para el diagnóstico y evolución de estas lesiones.

Referencias:
Sivit CJ, Ingram JD, Taylor GA, Bulas DI, Kushner DC, Eichelberger MR. Posttraumatic adrenal hemorrhage in children: CT findings in 34 patients. AJR Am J Roentgenol. 1992;158(6):1299-1302. doi:10.2214/ajr.158.6.1590128.
Soundappan SVS, Lam AH, Cass DT. Traumatic adrenal haemorrhage in children. ANZ J Surg. 2006;76(8):729-731. doi:10.1111/j.1445-2197.2006.03842.x
Normand C, Leblond P, Mazingue F, Nelken B, Defachelles AS, Bonnevalle M. A case of adrenal haemorrhage after minor trauma in a young child: think of neuroblastoma. Eur J Pediatr Surg. 2006;16(5):365-368. doi:10.1055/s-2006-924605

Temas: Pediatría

Infarto hemorrágico bilateral de cuerpo geniculado lateral, reporte de un caso de una rara patología.

Garcés S, Piquimil L, Aracena J, Vargas C.

Objetivos:
Documentar una entidad clínica rara a partir de un caso clínico, centrándose en los hallazgos radiológicos.
Aproximación al problema: El infarto hemorrágico bilateral del cuerpo geniculado lateral es una entidad rara, con pocos casos reportados en la literatura y con fisiopatología desconocida. Se han descrito distintas hipótesis al respecto, incluidas desmielinización osmótica, arteritis isquémicas y shock anafiláctico. Abordaremos otra presentación clínica e imagenológica de una paciente con esta patología.

Descripción del caso clínico:
Presentamos una paciente femenina de 30 años, que consultó en urgencias por pérdida visual aguda bilateral indolora, refiriendo además dolor abdominal epigástrico intermitente de una semana de evolución asociado a náuseas y vómitos. Al examen físico presentó cifras de presión arterial en rango normal-alto, dolor abdominal a la palpación, sin signos de irritación peritoneal. A la evaluación neurológica presentó disminución de agudeza visual (cuenta de dedos a 10 cm) y campo visual (hemianopsia homónima y escotomas), con casi ausencia de reflejos fotomotores y consensuados, fondo de ojo sin papiledema, además de Babinski bilateral positivo. Se le solicitó una ecografía mostrando colecistitis aguda litiásica y laboratorio con parámetros inflamatorios elevados, así como deterioro de la función renal y hepática. La RM cerebral mostró signos de isquemia y hemorragia limitada a ambos cuerpos geniculados laterales. RM orbitaria fue normal.

Conclusión:
La afectación vascular isquémica y hemorrágica bilateral del cuerpo geniculado lateral es una entidad infrecuente, habiéndose descrito 23 casos en la literatura desde su primer reporte en 1933. Los principales mecanismos propuestos incluyen vasculopatía, isquemia y desmielinización osmótica. Se ha descrito una clara predilección por mujeres de mediana edad, con asociación a síntomas gastrointestinales y estados protrombóticos. Debe ser considerada en el diagnóstico diferencial de la amaurosis bilateral indolora de inicio súbito. La RM se constituye como clave diagnóstica y el pronóstico de la enfermedad suele ser regular o malo, con alternativas terapeúticas limitadas.

Referencias:
1. Meena S, Mittal MK, Yadav R, Ranga A, Sinha M. Hemorrhagic infarction of bilateral lateral geniculate bodies – unusual complication of pancreatitis. Case Reports in Clinical Radiology. 2023;1(32):32-35. doi:10.25259/crcr_7_2022
2. Srichawla BS, Catton RM, Lichtenberg AA, Henninger N. Clinical characteristics and risk factors for bilateral lateral geniculate body pathology: a systematic review of the literature. Neurol Sci. Published online 2023. doi:10.1007/s10072-023-06818-5
3. Murugesan S, Senthilkumar E, Kumar K, Shah VM. Isolated bilateral lateral geniculate body necrosis following acute pancreatitis: A rare cause of bilateral loss of vision in a young female. J Postgrad Med. 2023;69(1):53-55. doi:10.4103/jpgm.jpgm_1134_21
4.Lefèbvre PR, Cordonnier M, Balériaux D, Chamart D. An unusual cause of visual loss: involvement of bilateral lateral geniculate bodies. AJNR Am J Neuroradiol. 2004;25(9):1544-1548. http://www.ajnr.org/content/25/9/1544.abstract
5. Viloria A, Jimenez B, Palacín M. Reversible severe bilateral visual loss in an unusual case of bilateral lateral geniculate myelinolysis during acute pancreatitis. BMJ Case Rep. 2015;2015:bcr2015212409. doi:10.1136/bcr-2015-212409

Temas: Neurorradiología

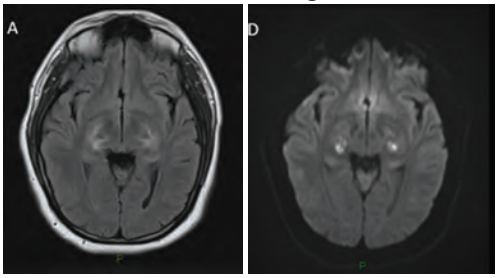

Infartos de tronco encefálico. ¿Qué sabemos al respecto? Reporte de casos de la cuarta región.

Pisello M, Araya R, Vadulli S, Muñoz C, Grlica I, Camacho M.

Objetivos:
Realizar una revisión pictográfica de casos representativos de infartos de tronco encéfalo, a modo de ejemplificar diferentes síndromes pontinos y bulbares isquémicos que se han presentado en los hospitales de nuestra región y describir sus principales características imagenológicas.

Aproximación al problema:
La anatomía del tronco encefálico es compleja. Contiene numerosos núcleos de nervios craneales y tractos de asociación entre el cerebro, los ganglios basales, el cerebelo y la médula espinal, que son susceptibles a lesiones isquémicas dando lugar a síndromes alternos. El progresivo desarrollo y mayor disponibilidad de la resonancia magnética nos permite una aproximación anatómica más detallada y precisa para la identificación precoz de estas lesiones, que se manifiestan con sutiles alteraciones imagenológicas, que pueden pasar desapercibidas si no estamos familiarizados con la anatomía o con sus características de presentación imagenológica. A continuación se presentarán algunos síndromes pontinos y bulbares clásicos, como el síndrome de Foville o Wallenberg, mediante algunos casos reales representativos explicando su correlación con las estructuras anatómicas mediante esquemas ilustrativos.

Breve descripción de la serie:
Se presenta una serie de 6 casos representativos de infartos de tronco encefálico, que ejemplifican distintos síndromes de lesiones isquémicas de tronco encéfalo, como el Síndrome de Foville y de Wallenberg.

Conclusión:
La detección y correcta clasificación de las lesiones isquémicas del tronco encefálico es un desafío diagnóstico para el radiólogo dada la complejidad anatómica y sus sutiles manifestaciones imagenológicas. Es importante conocer la neuroanatomía funcional y las manifestaciones imagenológicas.

Referencias:
Sciacca, S., Lynch, J., Davagnanam, I., & Barker, R. (2019). Midbrain, Pons, and Medulla: Anatomy and Syndromes. RadioGraphics, 39(4), 1110–1125. doi:10.1148/rg.2019180126 Available at: https://pubs.rsna.org/doi/10.1148/rg.2019180126. Accessed: August 04, 2023.
Miao Zhang, Qixiang Lin, Jie Lu, Dongdong Rong, Zhilian Zhao, Qingfeng Ma, Hesheng Liu, Ni Shu, Yong He, and Kuncheng Li. Pontine Infarction: Diffusion-Tensor Imaging of Motor Pathways. A Longitudinal Study. Radiology. 2015. 274:3, 841-850.
Vlašković T., Georgievski Brkić B., Stević Z., Vukićević M., Đurović O, Kostić D,Stanisavljević N., Marinković I., Kapor S., Marinković S. Anatomic and MRI Bases for Pontine Infarctions with Patients Presentation. Journal of Stroke and Cerebrovascular Diseases.Volume 31, Issue 8. 2022. 06613,ISSN 1052-3057. Available at: https://doi.org/10.1016/j.jstrokecerebrovasdis.2022.106613.
Kim JS, Kim J. Pure midbrain infarction: clinical, radiologic, and pathophysiologic findings. Neurology 2005 ;64(7):1227–1232.
Kumral E, Bayülkem G, Evyapan D. Clinical spectrum of pontine infarction: clinical-MRI correlations. J Neurology. 2002;249(12):1659–1670.

Temas: Neurorradiología

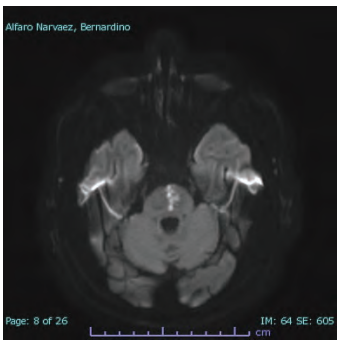

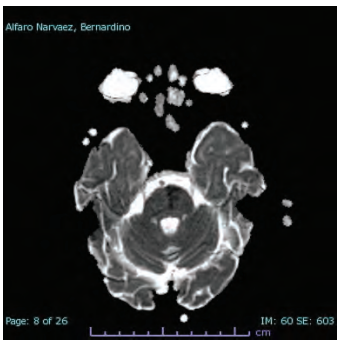

La ruta del cálculo: Desde la colelitiasis hasta el íleo biliar.

Piña S, Castellón JM, Fuentes D, Recasens J.

Titulo:
La colelitiasis es una patología frecuente, en especial en la población chilena. Entre sus complicaciones se encuentra el desarrollo de una fístula colecistoentérica, cuyo tipo más habitual es la fístula colecistoduodenal, lo que puede terminar finalmente en un íleo biliar.

En este trabajo, se pretende mostrar el proceso de formación de una fístula colecistoduodenal a partir de ilustraciones propias y una serie de al menos 6 casos procedentes de dos centros, incluyendo un curioso caso de localización submucosa de la litiasis migrada, caracterizado mediante múltiples modalidades.

En el estudio de la patología vesicular y de vía biliar, el ultrasonido tiene un rol fundamental en la aproximación inicial. En caso de necesitar complementar este estudio, la colangioRM es el estudio de elección. Sin embargo, la TC posee una mejor resolución espacial, por lo que en algunas ocasiones puede aportar mayor información, en especial en el caso de un íleo biliar.

El manejo es quirúrgico e incluye la realización de una colecistectomía, reparación de la fístula y una colangiografía intraoperatoria, pudiendo existir otros manejos conservadores en pacientes fuera del alcance quirúrgico. Cabe destacar que no es infrecuente que el hallazgo de una fístula colecistoentérica sea primariamente en la cirugía.

El conocimiento de esta patología y de su etiopatogenia es fundamental para una adecuada interpretación de exámenes en que existe una pérdida de la anatomía habitual, lo que puede desorientar al radiólogo y retrasar el diagnóstico.

Referencias:
Freeman MH, Mullen MG, Friel CM. The Progression of Cholelithiasis to Gallstone Ileus: Do Large Gallstones Warrant Surgery?. J Gastrointest Surg. 2016;20(6):1278-1280. doi:10.1007/s11605-016-3096-0
Negi RS, Chandra M, Kapur R. Bouveret syndrome: Primary demonstration of cholecystoduodenal fistula on MR and MRCP study. Indian J Radiol Imaging. 2015;25(1):31-34. doi:10.4103/0971-3026.150136
Abou-Saif A, Al-Kawas FH. Complications of gallstone disease: Mirizzi syndrome, cholecystocholedochal fistula, and gallstone ileus. Am J Gastroenterol. 2002;97(2):249-254. doi:10.1111/j.1572-0241.2002.05451.x

Temas: Abdomen



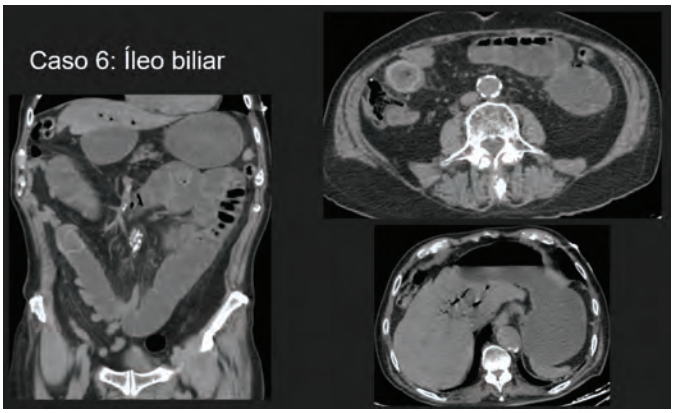

Lesiones benignas versus malignas en pacientes con fibrosis masiva progresiva: ¿Cómo nos ayuda el PET-CT?

Sepúlveda A., Ortega F., Villafranca P., Castellón J., Salazar L. , Arteaga M.

Titulo:
La silicosis es una enfermedad pulmonar ocupacional producida por la inhalación crónica de partículas de sílice, las que se encuentran en diversas actividades industriales como la minería y la construcción. En Chile, es un problema de salud pública sobre todo en la industria del cobre.

Además de ser un carcinógeno conocido, el sílice puede llegar a formar verdaderos conglomerados masiformes pulmonares, entidad conocida como fibrosis masiva progresiva (FMP), la cual presenta varias características imagenológicas en TC que pueden simular patología neoplásica, implicando un verdadero desafío diagnóstico en intentar diferenciarlas. Es así, como el PET-CT adquiere un gran valor para poder diferenciar lesiones benignas de malignas en pacientes con FMP y, con esto, orientar la toma de decisiones en el proceso diagnóstico, y las opciones de control y seguimiento de estos pacientes.

El objetivo de este trabajo es presentar el valor del PET-CT en pacientes con fibrosis masiva progresiva para poder diferenciar lesiones benignas de malignas con el fin de mejorar la toma de decisiones diagnósticas y guiar el seguimiento de los pacientes.

Si bien la evidencia actual en la literatura es limitada ya que la mayoría de los estudios existentes son antiguos y se basan en reportes de casos que destacan la alta tasa de falsos positivos en PET, investigaciones más recientes han aplicado enfoques más estructurados, con análisis cuantitativo y/o visual, lo que ha permitido establecer un marco diagnóstico y terapéutico más preciso y objetivo.

Para este trabajo, realizamos una búsqueda de la literatura en base a un caso clínico de difícil interpretación visto en nuestra institución. Basados en esta revisión, proponemos parámetros tales como el valor máximo de Standardized Uptake Value (SUV máx), la relación entre el diámetro de eje largo/eje corto de las lesiones y su valor de densidad medido en Unidades Hounsfield (UH), para ayudar a discriminar de forma cuantitativa las lesiones benignas de aquellas sospechosas de malignidad y, con ello, objetivar el aporte del PET-CT en el estudio de masas pulmonares de pacientes con fibrosis masiva progresiva.

Referencias:
1. Choi EK, Park HL, Yoo IR, Kim SJ, Kim YK. The clinical value of F-18 FDG PET/CT in differentiating malignant from benign lesions in pneumoconiosis patients. Eur Radiol. 2020;30(1):442–451. doi:10.1007/s00330-019-06342-1.

2. Chung SY, Lee JH, Kim TH, Kim SJ, Kim HJ, Ryu YH. 18F-FDG PET imaging of progressive massive fibrosis. Ann Nucl Med. 2010;24(1):21–27. doi:10.1007/s12149-009-0322-9.

3. Jun JS, Jung JI, Kim HR, et al. Complications of pneumoconiosis: radiologic overview. Eur J Radiol. 2013;82(10):1819–1830. doi:10.1016/j.ejrad.2013.05.026.

4. Yu H, Zhang H, Wang Y, Cui X, Han J. Detection of lung cancer in patients with pneumoconiosis by fluorodeoxyglucose-positron emission tomography/computed tomography: four cases. Clin Imaging. 2013;37(4):769–771. doi:10.1016/j.clinimag.2012.11.001.

5. Saydam O, Gokce M, Kilicgun A, Tanriverdi O. Accuracy of positron emission tomography in mediastinal node assessment in coal workers with lung cancer. Med Oncol. 2012;29(2):589–594. doi:10.1007/s12032-011-9879-y.

Temas: Medicina Nuclear

Lesiones pontinas un desafío diagnóstico. Ensayo pictográfico.

Navarrete C., Sánchez E., Salgado M. , Ravanal J., Correa S., Salas A.

Introducción:
La protuberancia es la porción media del tronco encefálico, y a su vez, la zona más prominente entre el bulbo raquídeo y el mesencéfalo. Por él discurren fibras motoras, sensitivas y autónomas, además actúa como conexión entre el cerebro y el cerebelo. Consta de 2 partes: la base (zona ventral), compuesta por fibras longitudinales principalmente del tracto corticoespinal, corticobulbar y corticopontino; y el tegmento pontino (zona dorsal), donde se encuentran los núcleos de cuatro nervios craneales: Trigémino (V), Abducens (VI), Facial (VII) y Vestibulococlear (VIII); además de los tractos de sustancia blanca, incluído el fascículo longitudinal medial, lemnisco medial, lemnisco lateral, tracto espinotalámico y tracto tegumentario central. Esta región también contiene parte de la vía auditiva involucrada en la localización del sonido. Está irrigada por ramas de las arterias cerebelosas superiores, de la arteria basilar y arterias cerebelosas anteroinferiores. Debido a la gran variedad de conexiones nerviosas que transitan por esta estructura y al amplio espectro de patologías que se pueden establecer aquí, la sintomatología y los signos radiológicos pueden ser múltiples.

Objetivos:
Ilustrar las diferentes patologías que afectan la protuberancia, demostrar los hallazgos imagenológicos clásicos y correlacionarlos con su localización anatómica; para permitir una correcta aproximación diagnóstica.

Desarrollo del tema:
Las características imagenológicas en los casos encontrados en nuestra clínica fueron analizados junto a las manifestaciones clínicas para establecer una aproximación diagnóstica que reduzca nuestro diagnóstico diferencial. Algunas de ellas son: Malformación del desarrollo venoso, Cavernoma con angioma venoso, Infarto agudo y subagudo, Telangiectasias, Leucoencefalopatía, Sd. de desmielinización osmótica, Esclerosis múltiple, Cavernoma, Hemorragia, LEMP, ADEM, Rombencefalitis y metástasis, entre otras.

Por lo cual, es fundamental aprender a reconocer los hallazgos radiológicos de las lesiones pontinas más frecuentes para evitar pasarlas por alto, disminuir la incertidumbre y asegurar un manejo clínico oportuno y adecuado.

Referencias:
1. Anne G. O, Gary H, Karen S. eds. Osborn's Brain: Imaging, Pathology, and Anatomy. 2nd Edition. Elsevier Health; 2017. https://www.elsevier.com/books/osborns-brain/osborn/978-0-323-47776-5
2. Sciacca, S., Lynch, J., Davagnanam, I., & Barker, R. (2019). Midbrain, pons, and medulla: Anatomy and syndromes. Radiographics, 39(4), 1110–1125. https://doi.org/10.1148/rg.2019180126
3. Carpani, F., Pastor Rueda, J. M., Serra, M., Calandri, I., Camarotta, A., & Nogues, M. (2015). Differential diagnosis of pons space occupying lesion. Neurologia Argentina, 7(2), 124–125. https://doi.org/10.1016/j.neuarg.2014.12.003
4. Radiopaedia.org, the wiki-based collaborative Radiology resource [Internet]. Radiopaedia.org. 2020 [cited 20 January 2020]. https://radiopaedia.org/

Temas: Neurorradiología

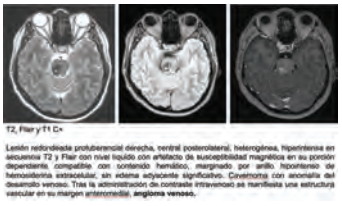

T2, Flair y T1 C+

Lesión redondeada protuberancial derecha, central posterolateral, heterogénea, hiperintensa en secuencia T2 y Flair con nivel líquido con artefacto de susceptibilidad magnética en su porción dependiente, compatible con contenido hemático, marginado por anillo hipointenso de hemosiderina extracelular, sin edema adyacente significativo. Cavernoma con anomalía del desarrollo venoso. Tras la administración de contraste intravenoso se manifiesta una estructura vascular en su margen anteromedial, **angioma venoso.**

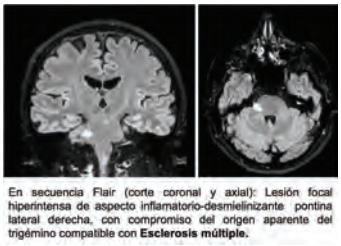

En secuencia Flair (corte coronal y axial): Lesión focal hiperintensa de aspecto inflamatorio-desmielinizante pontina lateral derecha, con compromiso del origen aparente del trigémino compatible con **Esclerosis múltiple.**

Linfoma gastrointestinal primario: Espectro imagenológico de presentación en Tomografía Computada.

Berner C , Marqués M , Parra C, Miranda M, Cacho J, Ramos B, Cárdenas G.

Introducción:
El linfoma es un grupo heterogéneo de neoplasias que se generan en el sistema linfoproliferativo, comprometiendo tanto los linfonodos como el tejido linfoide de distintos órganos. Hacer la diferenciación entre linfoma gastrointestinal primario versus secundario tiene implicancia en el pronóstico y manejo de los pacientes.

Objetivo:
Realizar una revisión pictográfica de linfoma gastrointestinal primario que nos permita identificar patrones de presentación en tomografía computada (TC), para sugerirlo como entidad diagnóstica.

Desarrollo del tema:
El linfoma gastrointestinal primario es la afectación extranodal más frecuente, sin embargo representa menos del 1% del total de tumores gastrointestinales. Para plantear su origen primario, las alteraciones deben existir en ausencia de esplenomegalia y de grandes adenopatias. En su mayoría son Linfomas No Hodgkin, de variante células B.
El segmento más comprometido es el estomago. En condiciones normales no existe tejido linfoide en la pared gástrica, por lo que su aparición está ligada a la infección por H. Pylori. En TC se puede observar un engrosamiento parietal difuso o segmentario, de mayor magnitud que el descrito en los adenocarcinomaS, homogéneo e hipovascular y que puede extenderse a través del píloro o la unión esófago-gástrica. A pesar del tamaño rara vez son obstructivos.
En intestino delgado el segmento más afectado es el íleon terminal. En TC el patrón más común es un engrosamiento circunferencial levemente asimétrico, de segmentos relativamente alargados que pueden sufrir dilatación aneurismática secundaria a la destrucción de las fibras muscular y del plexo autonómico mientérico. El compromiso yeyunal se asocia a linfomas de células T que se presentan en pacientes con enteropatías como la enfermedad celiaca.
En colon representan un 0.4% de los tumores colorrectales, siendo el ciego y recto los más involucrados. En TC los patrones son similares a los del intestino delgado.
En conclusión el linfoma gastrointestinal primario es una enfermedad poco común, de presentación variada en imágenes. Aunque no tiene hallazgos patognomónicos, ciertas características nos pueden alertar para sospecharla.

Referencias:
Ghai, S., Pattison, J., Ghai, S., O'Malley, M. E., Khalili, K., & Stephens, M. (2007). Primary gastrointestinal lymphoma: spectrum of imaging findings with pathologic correlation. Radiographics : a review publication of the Radiological Society of North America, Inc, 27(5), 1371–1388. https://doi.org/10.1148/rg.275065151

Lewis, R. B., Mehrotra, A. K., Rodríguez, P., Manning, M. A., & Levine, M. S. (2014). From the radiologic pathology archives: gastrointestinal lymphoma: radiologic and pathologic findings. Radiographics : a review publication of the Radiological Society of North America, Inc, 34(7), 1934–1953. https://doi.org/10.1148/rg.347140148

Lo Re, G., Federica, V., Midiri, F., Picone, D., La Tona, G., Galia, M., Lo Casto, A., Lagalla, R., & Midiri, M. (2016). Radiological Features of Gastrointestinal Lymphoma. Gastroenterology research and practice, 2016, 2498143. https://doi.org/10.1155/2016/2498143

Brown, J. A., Carson, B. W., Gascoyne, R. D., Cooperberg, P. L., Connors, J. M., & Mason, A. C. (2000). Low grade gastric MALT Lymphoma: radiographic findings. Clinical radiology, 55(5), 384–389. https://doi.org/10.1053/crad.2000.0449

Temas: Abdomen

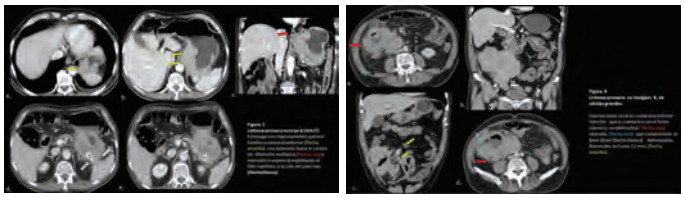

Linfomas del SNC: Hallazgos característicos en RM convencional y secuencias avanzadas

[1] Serra D, [1] Vacarezza M, [3] Maldonado A, [2] Latorre P , [2] Miranda A, [2] Camelio S

Neurorradiología, Servicio de Radiología Hospital Barros Luco Trudeau, Santiago, Chile
1 Fellow neurorradiología
2 Neurorradiólogo
3 Médico cirujano pasante

Resumen:
Los linfomas del sistema nervioso central (SNC) son neoplasias malignas cerebrales poco frecuentes, muy agresivas y de mal pronóstico, con una incidencia creciente debido al aumento de casos tanto en pacientes inmunosuprimidos como inmunocompetentes.
Las características radiológicas del linfoma descritas clásicamente en la literatura, corresponden principalmente a las presentaciones más comunes del tipo más frecuente: el linfoma primario difuso de células grandes B del SNC. Sin embargo, sus presentaciones radiológicas menos frecuentes y su relación con otros subtipos de linfoma de la Organización Mundial de la Salud rara vez son descritas.
Los avances en técnicas de imagen, el cambio epidemiológico y las actualizaciones recientes de la Clasificación de la Organización Mundial de la Salud de Tumores del SNC 2021 y Tumores hematolinfoides 2022, pueden haber dejado obsoletos algunos conceptos radiológicos previamente aceptados.
Estudios recientes han demostrado que el comportamiento del linfoma es diferente en pacientes inmunocompetentes e inmunodeprimidos. Así mismo, los linfomas primarios tienen manifestaciones diferentes de los linfomas secundarios, tanto en secuencias convencionales como en técnicas de RM avanzada.
Conocer sus patrones radiológicos característicos pueden orientar el diagnóstico de una manera precoz, debido a que la sospecha prequirúrgica tiene un impacto directo en las decisiones terapéuticas.
El estudio mediante imagen juega un papel importante en: la diferenciación del linfoma de SNC de otras lesiones cerebrales, la aproximación diagnóstica y la monitorización de la respuesta al tratamiento.
En este artículo, se realiza una revisión actualizada de las características clínico-radiológicas del espectro completo de linfomas del SNC.

Referencias:
White, M.L., Moore, D.W., Zhang, Y. et al. Primary central nervous system post-transplant lymphoproliferative disorders: the spectrum of imaging appearances and differential. Insights Imaging 10, 46 (2019). https://doi.org/10.1186/s13244-019-0726-6

A. Pons-Escoda, P. Naval-Baudin, R. Velasco, N. Vidal, C. Majós Imaging of Lymphomas Involving the CNS: An Update-Review of the Full Spectrum of Disease with an Emphasis on the World Health Organization Classifications of CNS Tumors 2021 and Hematolymphoid Tumors 2022. American Journal of Neuroradiology Apr 2023, 44 (4) 358366; DOI: 10.3174/ajnr.A7795

White, M.L., Zhang, Y et al. Radiologic Differentiation of Primary CNS Posttransplant Lymphoproliferative Disorder From Brain Metastasis. Neuroradiology/Head and Neck Imaging Volume 215, Issue 1 (2020). https://doi.org/10.2214/AJR.19.22056

Haldorsen IS, Espeland A, Larsson EM. Central nervous system lymphoma: characteristic findings on traditional and advanced imaging. AJNR Am J Neuroradiol. 2011;32(6):984-992. doi:10.3174/ajnr.A2171

Temas: Neurorradiología

Malformación anorrectal: Hallazgos en Resonancia agnética post operatoria.

Skoknic V, Blaskovic F, Raimann MV, Perez L, Fuentealba I

Introducción:
Las malformaciones anorrectales (MAR) engloban un amplio grupo de patologías congénitas que comprometen el ano y recto. Frecuentemente están asociadas con otras anomalías congénitas, especialmente del sistema urogenital, columna y sacro
El manejo de las MAR es quirúrgico desde la edad neonatal, siendo la técnica más usada la anorrectoplastía sagital posterior. El objetivo del tratamiento quirúrgico es realizar una reconstrucción anatómica, lograr una función intestinal socialmente aceptable y evitar secuelas indeseadas como incontinencia fecal y/o urinaria y disfunción sexual.
La RM es una herramienta útil en el manejo de estos pacientes en la evaluación pre- y postquirúrgica ya que va a permitir una adecuada visualización de la musculatura del piso pelviano y de las complicaciones de la cirugía.

Objetivos:
Caracterizar los hallazgos esperables en un estudio de RM en un paciente operado de malformación anorrectal.
Presentar las complicaciones postquirúrgicas más frecuentes.

Desarrollo del Tema:
En un RM debemos buscar de forma dirigida:
La forma y calidad del músculo: un adecuado desarrollo del piso pélvico se asocia a mayor continencia anal después de la cirugía.
Posición del recto en relación con el piso pelviano, es necesario determinar si el recto está bien centrado y si hay otras estructuras que determinan el mal posicionamiento, como el descenso de la grasa mesosigmoidea.
Ángulo ano-rectal: los pacientes con un ángulo ano-rectal obtuso tienen mejores resultados clínicos; dilatación de asas, la presencia de un megarecto debería descartarse en todo paciente que sufra de constipación severa después de una cirugía por MAR.

Fístula persistente y divertículo uretral posterior: el divertículo puede ser debido a un largo segmento de recto que quedó adherido a la uretra después de la cirugía de reconstrucción del piso pelviano o por a un proceso inflamatorio producido por la reacción a los clips quirúrgicos.
Evaluación del sacro y anomalías genitourinarias: dada la alta asociación de malformaciones genitourinarias y de sacro con las malformaciones anorrectales es necesario realizar una búsqueda dirigida de estas alteraciones en los controles.

Referencias:
Alamo L, Meyrat BJ, Meuwly JY, Meuli R, Gudinchet F. Anorectal Malformations: Finding the Pathway out of the Labyrinth. RadioGraphics 2013;33:491–512 doi: 10.1148/rg.332125046
De Vries P, Peña A. Posterior sagittal anorectoplasty. J Pediatr Surg. 1982;17:638-43.
Eltomey MA, Donnelly LF, Emery KH, Levitt MA, Peña A. Postoperative pelvic MRI of anorectal malformations. AJR Am J Roentgenol. 2008;191(5):1469-1476. doi:10.2214/AJR.07.3773
Ros Mendoza LH, Sarría Octavio de Toledo L, Martínez Mombila E, Elías Pollina J. Valoración morfológica mediante resonancia magnética de la incontinencia fecal en pacientes con atresia anal corregida. An Pediatr (Barc). 2008;68(3):232-8

Temas: Pediatría

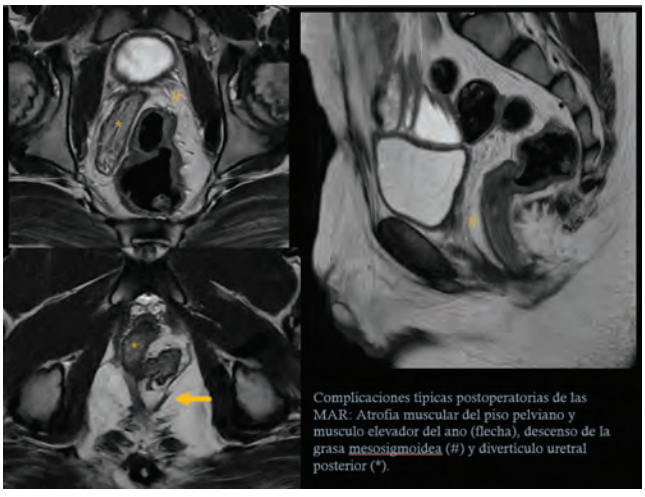

Complicaciones típicas postoperatorias de las MAR: Atrofia muscular del piso pelviano y musculo elevador del ano (flecha), descenso de la grasa mesosigmoidea (#) y divertículo uretral posterior (*).

Manifestaciones poco frecuentes de la enfermedad por IgG4.

Vargas B. Radiólogo Hospital Regional de Copiapó.
Rodriguez C. Residente Radiología, Universidad de Antofagasta.

Objetivo:
Presentar mediante tres casos clínicos manifestaciones atípicas de la enfermedad por IgG4 (IgG4-RD).

Aproximación al problema:
La IgG4-RD es una enfermedad fibroinflamatoria sistémica que afecta diversos órganos y se caracteriza por la infiltración de tejido linfoplasmocítico, fibrosis estoriforme y niveles elevados de IgG4 en suero. Sus manifestaciones diversas y mimetizantes la vuelven un verdadero desafío diagnóstico.

Descripción de la serie:
Caso 1: mujer de 67 años con ictericia y dilatación de la vía biliar. La TC reveló cambios en el páncreas que sugirieron inicialmente una lesión neoplásica. Se realizó pancreatoduodenectomía, confirmando la enfermedad relacionada con IgG4. Una revisión retrospectiva de las imágenes haría más evidente los sutiles cambios de esta enferemdad.
Caso 2: mujer de 49 años con litiasis coraliforme en el riñón izquierdo. Se realizó nefrectomía y la biopsia reveló inflamación crónica rica en células plasmáticas CD138+ y células plasmáticas IgG4+ en abundancia, con flebitis obliterante y fibrosis estoriforme, características compatibles con enfermedad por IgG4.
Caso 3: Hombre de 63 años con adenopatías generalizadas. Se planteó como diagnóstico inicial enfermedad linfoproliferativa con linfangitis carcinomatosa, pero la biopsia ganglionar y pulmonar resultó compatible con IgG4-RD.

Resumen/Conclusión:
La enfermedad por IgG4 o IgG4-RD puede presentarse con manifestaciones atípicas en diferentes órganos del cuerpo. Los niveles elevados de IgG4 en suero y los hallazgos histológicos específicos son clave para el diagnóstico, aunque el diagnóstico definitivo se logra mediante biopsia quirúrgica. Los glucocorticoides son el tratamiento de elección, y la respuesta positiva a ellos respalda el diagnóstico de IgG4-RD.
Con un mayor conocimiento de esta enfermedad, se puede evitar confundirla con otras afecciones, lo que permitirá un diagnóstico y tratamiento oportunos para mejorar la calidad de vida de los pacientes.

Referencias:
Brito-Zerón P, Bosch X, Ramos-Casals M, Stone JH. IgG4-related disease: advabces in the diagnosis and treatment. Best Practice & Research clinical Rheumatology 2016;30:261-278.
Stone JH, Zen Y, Deshpande V. IgG4-related disease. N Engl J Med. 2012;366:539-51.
Zaarour M, Weerasinghe C, Eter A, El-Sayegh S, El-Charabaty E. An overlapping case of lupus nephritis and IgG4-related kidney disease. Journal of clinical medicine research 2015;7:575.
Kamisawa T, Zen Y, Pillai S, Stone JH. IgG4-related disease. The Lancet. 2014;385:1460–1471.
Takahashi H, Yamamoto M, Suzuki C, Naishiro Y, Shinomura Y, Imai K. The birthday of a new syndrome: IgG4-related diseases constitute a clinical entity. Autoimmun Rev 2010;9:591-4.

Temas: Abdomen



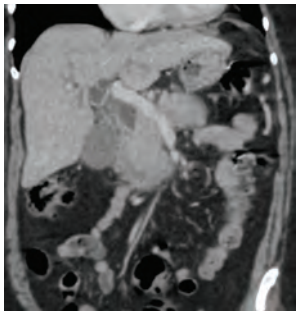

Mapeo vascular preoperatorio de fistula arteriovenosa simplificado: Qué dice la literatura y que necesita el cirujano.

Hoffmann J, Gallardo G, Bravo J, Cea J.

Objetivos:
Proponer un informe semi estructurado con los parámetros de mayor interés para un estudio preoperatorio de fístula arteriovenosa para hemodialisis.

Introducción:
Existe evidencia suficiente que apoya el mapeo mediante US Doppler como estudio previo a la confección de fístula arteriovenosa para hemodiálisis, esta exploración reduce significativamente la tasa de fracasos inmediato post cirugía.

Resumen:
Clásicamente el estudio preoperatorio de fistula arteriovenosa (FAV) para hemodialisis se basaba exclusivamente en el examen físico, sin embargo, hay evidencia en la utilidad del mapeo mediante US que mejora la tasa de éxito en la confección y maduración de la FAV, mejorando los resultados especialmente en pacientes complejos con examen físico dificultoso. A pesar de esto, el estudio preoperatorio con US para las FAV no es ampliamente conocido ya que parece un proceso tedioso y complejo por el número de mediciones que se deben realizar. El objetivo de este trabajo es simplificar y estandarizar el protocolo de mapeo prefistula, realizando una revisión bibliográfica y conociendo la opinión de cirujanos especialistas para enfocar el estudio a los parámetros de mayor utilidad. Con esto, se propone una estructura de exploración e informe estandarizado que facilite la entrega de tal información.

Referencias:
Georgiadis GS, Charalampidis DG, Argyriou C, Georgakarakos EI, Lazarides MK. The Necessity for Routine Pre-operative Ultrasound Mapping Before Arteriovenous Fistula Creation: A Meta-analysis. Eur J Vasc Endovasc Surg. 2015;49:600-605.

Tordoir J, Canaud B, Haage P, Konner K, Basci A, Fouque D, Kooman J, Martin-Malo A, Pedrini L, Pizzarelli F, Tattersall J, Vennegoor M, Wanner C, ter Wee P, Vanholder R. EBPG on Vascular Access. Nephrol Dial Transplant. 2007 May;22(Suppl 2):ii88-117.

Temas: Ultrasonido

Ablación de las venas pulmonares en fibrilación auricular: Preguntas y respuestas clave con la Angio TC.

Campos O, Del Campo F, Molina N, Schiappacasse G, Villablanca I, Cocio R.

Introducción:
Las neoplasias neurogénicas (NN) corresponden al 10-20% de las neoplasias primarias retroperitoneales, otras localizaciones como el mesentério no superan el 5%. Estas se pueden originar de la vaina neural (schwannoma y neurofibroma), de células ganglionares (ganglioneuroma y ganglioneuroblastoma) y de la línea paraganglionar simpática (paraganglioma y feocromocitoma). Sus características imagenológicas y distribución anatómica, permiten reducir el espectro de diagnósticos diferenciales.

Objetivo:
Realizar una revisión académica de los principales hallazgos imagenológicos de las NN en abdomen-pelvis, tanto por TC y RM, considerando sus hallazgos principales, implicaciones y correlato anatomopatológico.

Desarrollo del tema:
Se seleccionaron casos de las principales NN y de algunas poco comunes (schwannoma quístico mesentérico), con el fin de ilustrar de manera esquemáticas sus principales hallazgos y claves diagnósticas en abdomen-pelvis. Se dispondrá de piezas quirúrgicas y anatomopatológicas en alguna de ellas.
Hay elementos imagenológicos compartidos por las tres líneas celulares de las NN estas incluyen; la presencia de calcificaciones, alta señal T2WI, áreas quísticas, invasión al canal raquídeo, erosión/remodelación ósea, restricción en DWI/ADC y patrones de realce variables. Los schwannomas y paragangliomas pueden presentar signos de hemorragia subaguda y necrosis. Un signo característico de los ganglioneuromas es la presencia de bandas internas hipointensas en T1WI y T2WI, igualmente puede verse en algunos paragangliomas. En ganglioneuromas se describe invasión de estructuras vasculares sin compresión.

Titulo:
En esta revisión se expondrán los principales hallazgos de las NN a partir de casos, con el fin de ofrecer herramientas que permitan reducir el espectro de diagnósticos diferenciales, considerando características en imagen, localización anatómica y aspectos clínicos.

Referencias:
1) Sangster GP, Migliaro M, Heldmann MG, Bhargava P, Hamidian Jahromi A, Thomas-Ogunniyi J. The gamut of primary retroperitoneal masses: multimodality evaluation with pathologic correlation [published correction appears in Abdom Radiol (NY). 2016 Nov;41(11):2292]. Abdom Radiol (NY). 2016;41(7):1411-1430. doi:10.1007/s00261-016-0735-6
2) Shen Y, Zhong Y, Wang H, et al. MR imaging features of benign retroperitoneal paragangliomas and schwannomas. BMC Neurol. 2018;18(1):1. Published 2018 Jan 4. doi:10.1186/s12883-017-0998-8
3) Shen Y, Zhong Y, Wang H, et al. MR imaging features of benign retroperitoneal extra-adrenal paragangliomas. Sci Rep. 2017;7(1):4517. Published 2017 Jul 3. doi:10.1038/s41598-017-04753-y
4) Scali EP, Chandler TM, Heffernan EJ, Coyle J, Harris AC, Chang SD. Primary retroperitoneal masses: what is the differential diagnosis?. Abdom Imaging. 2015;40(6):1887-1903. doi:10.1007/s00261-014-0311-x
5) Rajiah P, Sinha R, Cuevas C, Dubinsky TJ, Bush WH Jr, Kolokythas O. Imaging of uncommon retroperitoneal masses. Radiographics. 2011;31(4):949-976. doi:10.1148/rg.314095132

Temas: Abdomen

nnU-Net: La red de segmentación para imágenes biomédicas que se autoconfigura.

González JM [1], Mery D [3,4], Besa C [2,4]

1 Facultad de Medicina, Pontificia Universidad Católica de Chile.
2 Departamento de Radiología, Pontificia Universidad Católica de Chile.
3 epartamento de Ciencia de la Computación, Facultad de Ingeniería, Pontificia Universidad Católica de Chile.
4 Millennium Institute for Intelligent Healthcare Engineering - iHEALTH, Santiago, Chile.

Introducción:
En radiología, la segmentación de imágenes es una tarea necesaria, pero que puede consumir tiempo. Varias soluciones se han propuesto, siendo el Deep Learning (DL) una de las soluciones más populares, dado sus excelentes resultados reportados en la literatura y la ventaja de ser automática. Sin embargo, la implementación de estas técnicas requiere de conocimientos intermedio-avanzados en programación. Una solución a este problema es nnU-net, una red de segmentación publicada el 2021 en la revista Nature, que demostró excelentes resultados en tareas de segmentación, requiriendo solamente conocimientos básicos de DL para su uso.

Descripción del avance:
La ventaja de está red de segmentación es que se autoconfigura para optimizar el rendimiento de la segmentación. Lo habitual en los códigos de DL es que el usuario ajuste varios parámetros como lo son el preprocesamiento, el método de optimización, la función de pérdida, etc. Sin embargo, nnU-net no solo no requiere ingresar estos parámetros, sino que además, mediante un modelo de reglas heurísticas (Fig. 1), sólo requiere algunas selecciones empíricas por el usuario, como lo es el tipo de modelo (Unet-2D, Unet-3D, Unet-3D full resolution o Unet-3D downsampled).

Potenciales aplicaciones:
nnU-net se ha utilizado en 53 desafíos de segmentación ganando 33 de ellos (Fig. 2), siendo uno de los más recientes el desafío Medical Segmentation Decathlon, el cual se buscaba segmentar 10 órganos de distintas imágenes (ej: cerebro MRI, hígado en CT, etc) logrando quedar en el ranking 1.

Estos resultados validan a nnU-net como una IA/DL adecuada para realizar segmentación automática en problemas de la práctica clínica habitual, permitiendo adaptar esta tarea según las necesidades de los radiólogos y pudiendo generar mayor redes de colaboración (una vez entrenado la red se pueden compartir los modelos pre-entrenados para su uso).

Conclusión:
Dentro de las redes de segmentación publicadas actualmente, nnU-net es una de las más prometedoras. Eso sumado a qué es open-source y que requiere menos conocimientos de programación que otros códigos, se convierte en una herramienta con mucha proyección para los radiólogos.

Referencias:
[1]Isensee F, Jaeger PF, Kohl SA, Petersen J, Maier-Hein KH. nnU-Net: a self-configuring method for deep learning-based biomedical image segmentation. Nat Methods. 2020. doi:10.1038/s41592-020-01008-z
[2] Antonelli M, Reinke A, Bakas S et al. The Medical Segmentation Decathlon. Nat Commun. 2022;13(1). doi:10.1038/s41467-022-30695-9

Temas: Otro



Fig. 1 Método de configuración automática propuesto por nn-U-net para segmentación de imágenes biomédicas basado en *Deep Learning*. Dado una nueva tarea de segmentación, se extraen las propiedades en forma de "huellas del conjunto de datos" (Rosado). Luego, se aplican un conjunto de reglas heurísticas interdependientes (flechas finas) que operan sobre las huellas para inferir "parámetros basados en las reglas" (verde). Además, hay "parámetros fijos" (azul), que son predefinidos y no requieren adaptación. Se entrenan de 1 a 3 configuración con una validación cruzada aplicada 5 veces. Finalmente, nnU-Net realiza selección empírica del ensamblaje óptimo de estos modelos y determina que post-procesamiento es requerido [1].

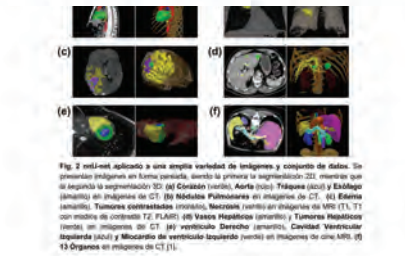

Fig. 2 nnU-net aplicado a una amplia variedad de imágenes y conjunto de datos. Se presentan imágenes en forma paralela, siendo la primera la segmentación 2D, mientras que el segundo la segmentación 3D: **(a) Corazón** (verde), **Aorta** (rojo), **Tráquea** (azul) y **Esófago** (amarillo) en imágenes de CT. **(b) Nódulos Pulmonares** en imágenes de CT. **(c) Edema** (amarillo), **Tumores contrastados** (morado), **Necrosis** (verde) en imágenes de MRI (T1, T1 con medio de contraste T2, FLAIR). **(d) Vasos Hepáticos** (amarillo) y **Tumores Hepáticos** (verde) en imágenes de CT. **(e) ventrículo Derecho** (amarillo), **Cavidad Ventricular Izquierda** (AZUL) y **Miocardio de ventrículo Izquierdo** (verde) en imágenes de cine MRI. **(f) 13 Órganos** en imágenes de CT [1].

Paniculitis mesentérica y desarrollo de neoplasia: Seguimiento clínico/radiológico

Covarrubias JP, Aliaga F, Whittle C, Silva C, Schiappacasse G

Resumen:
La paniculitis mesentérica (PM) es un proceso inflamatorio del tejido adiposo mesentérico de etiología desconocido. Tiene una prevalencia entre 0,6 y 2,4% en TC y en la mayoría de los casos corresponde a un hallazgo imagenológico. Se ha descrito que esta patología podría estar asociada al desarrollo de cáncer, sin embargo, no se ha logrado demostrar dicha asociación, por lo que aún es materia de controversia. El objetivo principal de este estudio es evaluar la aparición de cáncer en un grupo de pacientes con diagnóstico imagenológico de PM.
Se obtuvo una base de datos de pacientes que se hayan realizado TC o RM, en cuya solicitud de examen o informe apareciera "paniculitis mesentérica", y se revisaron todas las imágenes para incluir a los pacientes con TC o RM concordantes con PM, así como a los que se les realizó seguimiento clínico, y se evaluó la aparición de algún tipo de neoplasia en el período de control, que oscila entre 1 y 16 años. Se excluyó a los pacientes que no tenían control clínico posterior y a los que tenían diagnóstico previo de cáncer.

Se obtuvo un total de 516 pacientes, de los cuales un 23.8% fue diagnosticado con algún tipo de cáncer durante su seguimiento, y 52% fueron diagnosticados en el tercer y séptimo año de seguimiento. La persistencia de paniculitis en el tiempo se observó en 112/123 (91%) de los nuevos casos de cáncer (vs 75.5% de aquellos que no desarrollaron), p-value <0.02. No hubo diferencias en el tiempo de seguimiento en los canceres de nuevo diagnóstico.

Si bien el porcentaje de pacientes que desarrolló cáncer en el período evaluado es considerablemente más alto que en la población general, y la persistencia de paniculitis se asoció con mayor frecuencia a los nuevos casos de cáncer, no se puede establecer una asociación directa entre la PM y el desarrollo posterior de cáncer, ya que este puede corresponder a un epifenómeno del proceso neoplásico. La importancia de este trabajo radica en el gran tamaño de población estudiada y la información que se ecabó tanto del seguimiento imagenológico como clínico, que aporta datos relevantes en cuanto a la evolución de los pacientes diagnosticados con PM.

Referencias:
1. Buragina G, Biasina AM, Carrafiello G. Clinical and radiological features of mesenteric panniculitis: A critical overview. Vol. 90, Acta Biomedica. Mattioli 1885; 2019. p. 411–22.
2. Gögebakan Ö, Albrecht T, Osterhoff MA, Reimann A. Is mesenteric panniculitis truely a paraneoplastic phenomenon? A matched pair analysis. Eur J Radiol. 2013 Nov;82(11):1853–9.
3. Godoy E, Carrasco G. Paniculitis Mesentérica ¿un signo de malignidad?. Revista Chilena de Radiología. Abril – Junio 2023. 20 (2) 40 – 56.
4. Grégory J, Dana J, Yang I, Chong J, Drevon L, Ronot M, et al. CT features associated with underlying malignancy in patients with diagnosed mesenteric panniculitis. Diagn Interv Imaging. 2022 Sep 1;103(9):394–400.
5. Alsuhaimi MA, Alshowaiey RA, Alsumaihi AS, Aldhafeeri SM. Mesenteric panniculitis various presentations and management: A single institute ten years, experience. Vol. 80, Annals of Medicine and Surgery. Elsevier Ltd; 2022.

Temas: Abdomen

Imagen 2

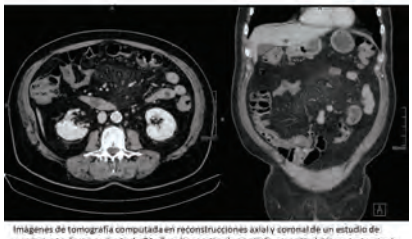

Imágenes de tomografía computada en reconstrucciones axial y coronal de un estudio de seguimiento de un paciente de 74 años diagnosticado con linfoma no Hodgkin en tratamiento con quimioterapia. Adicionalmente se observan signos de paniculitis mesentérica.

Imagen 1

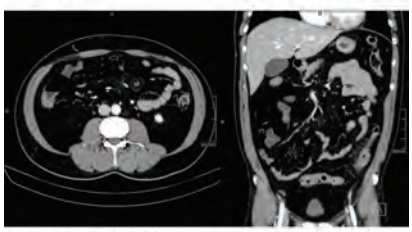

Imágenes de tomografía computada en reconstrucciones axial y coronal de un estudio por dolor abdominal en un paciente de 54 años donde se observan signos de diverticulitis aguda e incidentalmente se identifica paniculitis mesentérica.

Patrón imagenológico de la infección por VIH en SNC.

Vacarezza M, Maldonado A, Serra D, Latorre P, Fernández C, Alegría P

Aproximación al problema:
El compromiso del sistema nervioso central (SNC) por virus de inmunodeficiencia humana (VIH) deriva tanto de acción directa viral como de las infecciones oportunistas (IO) asociadas a síndrome de inmunodeficiencia adquirida (SIDA). Encefalopatía por VIH se identifica como principal manifestación de compromiso viral directo. Leucoencefalopatía multifocal progresiva (LEMP), toxoplasmosis SNC (toxo-SNC), criptococosis, tuberculosis SNC, se configuran como algunas infecciones oportunistas de incidencia relevante. Con la terapia antirretroviral (TAR) y su consecuente tratamiento para AIDS, existe una disminución de pacientes con susceptibilidad a presentar infecciones oportunistas. Sin embargo, posterior a inicio de ART, es posible identificar manifestaciones derivadas de síndrome de inflamatorio de reconstitución inmune (SIRI). El linfoma primario SNC relacionado HIV (PCNSL) es la principal neoplasia identificable.

Objetivo:
Describir hallazgos imagenológicos de pacientes con compromiso SNC asociado a VIH.
Esquematizar causas de compromiso SNC asociado a VIH a través de descripción de patrones de distribución de hallazgos imagenológicos.
Materiales y métodos
Se realiza revisión pictográfica de pacientes con manifestaciones neurorradiológicas derivadas de HIV por resonancia magnética (RM) y tomografía computarizada (TC) en centro de referencia.

Descripción de la serie:
Los patrones reconocibles en MRI según criterio de distribución son difuso bilateral, focales cerebrales, meningitis/meningoencefalitis. Encefalopatía por VIH presenta patrón difuso bilateral en forma de atenuación simétricas de localización periventricular. Mientras que LEMP, PCNSL y toxo-SNC muestran patrones focales. Dentro de patrón meníngeo/meningoncefalitis podemos encontrar criptococcus SNC, tuberculosis SNC y varicela SNC.

Resumen/Conclusión
Los patrones imagenológicos identificable en VIH permiten inferir compromiso directo viral como por infecciones oportunistas y consecuencia de TAR. Por lo que es relevante la recolección de casos que permitan realizar esta asociación.

Referencias:
Smith AB, Smirniotopoulos JG, Rushing EJ. From the archives of the AFIP: central nervous system infections associated with human immunodeficiency virus infection: radiologic-pathologic correlation [published correction appears in Radiographics. 2009 Mar-Apr;29(2):638]. Radiographics. 2008;28(7):2033-2058. doi:10.1148/rg.287085135

Sakai, M., Higashi, M., Fujiwara, T. et al. MRI imaging features of HIV-related central nervous system diseases: diagnosis by pattern recognition in daily practice. Jpn J Radiol 39, 1023–1038 (2021). https://doi.org/10.1007/s11604-021-01150-4

Temas: Neurorradiología

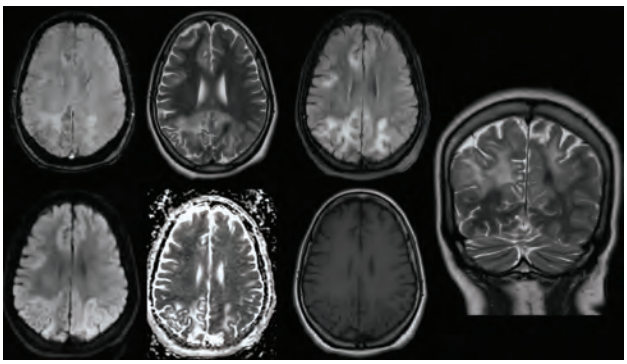

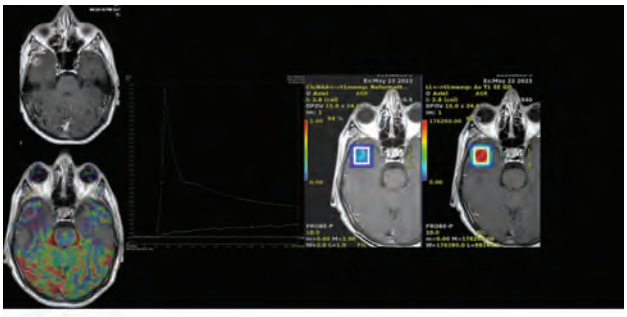

Perdiendo el miedo a la evaluación por US de la fístula arteriovenosa en contexto de urgencias.

Gallardo G, Hoffmann J, Cea J

Introducción:
La evaluación ante sospecha de complicaciones de una fístula arteriovenosa mediante US Doppler es un examen que a menudo será realizado en contexto de urgencias, es importante tener presente los puntos a revisar y las complicaciones que pueden encontrarse.

Objetivos:
Simplificar la evaluación al US de las fístulas arteriovenosas (FAV) más habituales y conocer sus complicaciones.

Resumen:
La evaluación mediante US Doppler de las FAV en urgencias por sospecha de complicaciones no es un evento infrecuente, sin embargo, no siempre se está familiarizado con este examen y sus hallazgos de mayor interés. Si bien existen varios tipos de FAV, sus complicaciones son similares y el abordaje puede ser sistemático entre cada una de ellas. En esta revisión realizada a partir de distintos casos recopilados de nuestro centro, se plantea brevemente como realizar un protocolo dirigido y estructurado de una FAV en el marco de urgencias, enfocada en los conceptos que deben ser recordados para identificar las complicaciones más frecuentes.

Referencias:
Chytilova E, Jemcov T, Malik J, Pajek J, Fila B, Kavan J. Role of Doppler Ultrasonography in the Evaluation of Hemodialysis Arteriovenous Access Maturation and Influencing Factors. The Journal of Vascular Access. 2021;22(1S):42-55.

Quencer KB, Arici M. Arteriovenous Fistulas and Their Characteristic Sites of Stenosis. AJR (American Journal of Roentgenology). 2015;205:726-734.

Zamboli P, Fiorini F, D'Amelio A, Fatuzzo P, Granata A. Color Doppler Ultrasound and Arteriovenous Fistulas for Hemodialysis. J Ultrasound. 2014;17:253-263.

Temas: Ultrasonido

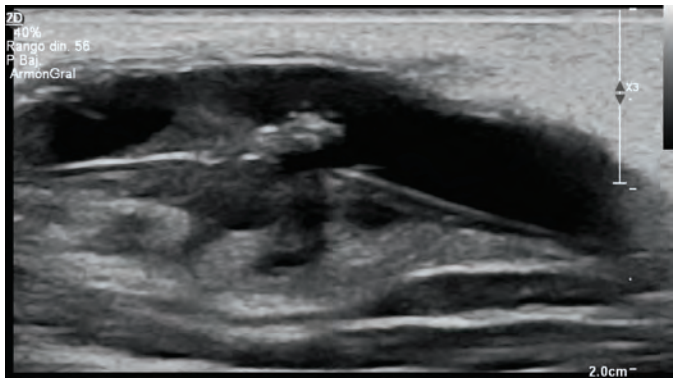

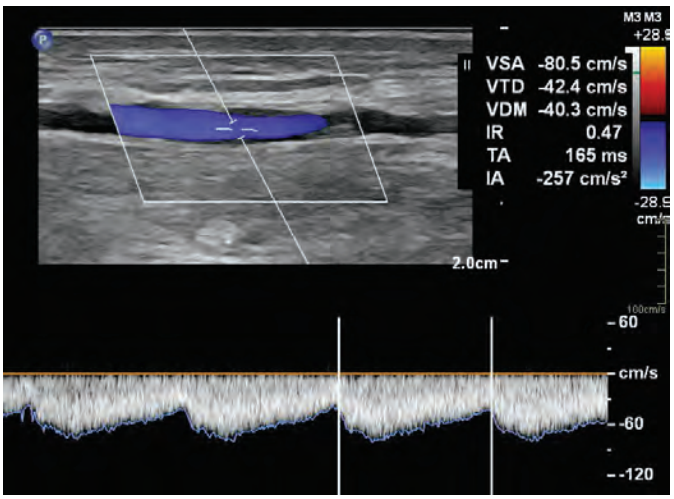

Peritonealmente desafiante: Diferenciando carcinomatosis de tuberculosis peritoneal.

Pizarro B, Parra C, Lagos I, Ramos B, Sanhueza A, Yévenes S

Resumen:
La tuberculosis (TB) es una enfermedad reemergente en adultos (1). La TB abdominal es la presentación extrapulmonar más frecuente, alcanzando un 15% de los casos, siendo una de sus presentaciones la tuberculosis peritoneal (TBP) (2). Múltiples patologías pueden presentar hallazgos imagenológicos similares a la TBP, destacando entre ellas la carcinomatosis peritoneal (CP). Por lo anterior, identificar signos radiológicos que permitan diferenciar entre CP y TBP es de gran relevancia para orientar el manejo de los pacientes. Se han descrito tres patrones imagenológicos de TBP: húmeda, seca y fibrótica. Habitualmente estos patrones se sobreponen, describiéndose como principales hallazgos: engrosamiento peritoneal liso, aumento de atenuación del mesenterio, ascitis y adenopatías (3). El objetivo de este trabajo es presentar los hallazgos imagenológicos característicos de TBP y conocer cuáles de ellos presentan el mejor rendimiento para diferenciarla de CP. Se realizó una revisión bibliográfica de estudios casos-control y meta-análisis, a fin de identificar signos que permitan diferenciar estas dos entidades. Los signos con mejor rendimiento para orientar a TBP son el "Omental rim sign", la presencia de adenopatías necróticas y calcificadas, y el engrosamiento peritoneal liso, que son representados con imágenes de casos confirmados de nuestro centro. Por otra parte, el "festoneado" y el engrosamiento peritoneal irregular orientarían a carcinomatosis (4). Finalmente, la "Torta omental", el aumento de atenuación del mesenterio, los nódulos mesentéricos ni la densidad de las ascitis, permitirían realizar esta diferenciación (5). En conclusión, existen signos radiológicos orientadores al diagnóstico de TBP, cuyo conocimiento permitirá al radiólogo facilitar su diagnóstico respecto a la CP, favoreciendo el manejo oportuno del paciente.

Referencias:
1. Burrill J, Williams CJ, Bain G, Conder G, Hine AL, Misra RR. Tuberculosis: A Radiologic Review. RadioGraphics. 2007;27(5):1255-1273. doi:10.1148/rg.275065176
2. Rodriguez-Takeuchi SY, Renjifo ME, Medina FJ. Extrapulmonary Tuberculosis: Pathophysiology and Imaging Findings. RadioGraphics. 2019;39(7):2023-2037. doi:10.1148/rg.2019190109
3. Ladumor H, Al-Mohannadi S, Ameerudeen FS, Ladumor S, Fadl S. TB or not TB: A comprehensive review of imaging manifestations of abdominal tuberculosis and its mimics. Clinical Imaging. 2021;76:130-143. doi:10.1016/j.clinimag.2021.02.012
4. Chen J, Liu S, Tang Y, et al. Diagnostic performance of CT for differentiating peritoneal tuberculosis from peritoneal carcinomatosis: a systematic review and meta-analysis. Clin Radiol. 2020;75(5):396.e7-396.e14. doi:10.1016/j.crad.2019.12.014
5. Das CJ, Vora Z, Sharma R, Addula D, Kundra V. Tuberculosis of abdominal lymph nodes, peritoneum, and GI tract: a malignancy mimic. Abdom Radiol. 2022;47(5):1775-1787. doi:10.1007/s00261-022-03472-x

Temas: Abdomen

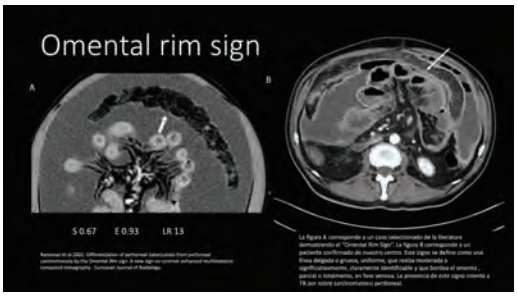



PET CT en cabeza y cuello: Más allá del cáncer.

Diaz I, Espinoza D, Retamales K, Rios P, Lopez M.

Resumen:
El cuello es una región anatómica compleja. Debido a su distribución espacial y presencia de estructuras en forma bilateral, la simetría se convierte en un buen aliado para el análisis de imágenes de esta zona. Sin embargo, en pacientes con antecedentes quirúrgicos o tratamientos como quimio – radioterapia, esto puede verse significativamente alterado. El PET CT como técnica de imagen tiene un rol fundamental en la etapificación y seguimiento de estos pacientes. El uso de FGD, trazador más utilizado, es inespecífico para neoplasias, por lo que es esencial conocer el espectro de captaciones fisiológicas y patológicas, más allá de las causas malignas.

Objetivos:
- Revisar anatomía normal de cabeza y cuello, y sus áreas de captación fisiológica en PET-CT FDG
- Describir aquellas captaciones anormales de FDG
- Ilustrar potenciales pitfalls en PET CT de cabeza y cuello.

Mediante ejemplos de nuestra institución se revisarán casos benignos y malignos de captación aumentada de FDG.
Los pitfalls más frecuentes son causados por captaciones fisiológicas en anillo de Waldeyer, glándulas salivales, musculares o grasa parda. Se ilustra el caso de resección de una glándula submandibular, con posterior aumento de tamaño y captación de la contralateral en controles sucesivos, sin evidencia de compromiso neoplásico.
También otras condiciones como preparación insuficiente del paciente pueden inducir a errores de interpretación. Se ilustra el caso de un paciente que comió un dulce mientras esperaba la realización del examen, mostrando un área de hipermetabolismo en el músculo hiogloso.
Otro punto importante es aquellos pacientes que han recibido radio-quimioterapia, mostrando áreas de edema asociado a leve captación, sin lesiones evidentes en TC.

Para la evaluación integral de los pacientes es fundamental la concordancia clínica, histológica e imagenológica. Nuestro rol es alertar al equipo clínico de hallazgos sospechosos o indeterminados, para lograr esta correcta interpretación es indispensable conocer los potenciales pitfalls que puedan cambiar significativamente el estadío y el curso del tratamiento de los pacientes, quienes podrían no recibir un tratamiento oportuno.

Referencias:
Purohit BS, Ailianou A, Dulguerov N, Becker C, Ratib O, Becker M. FDG-PET/CT pitfalls in oncological head and neck imaging. Insights Imaging. 2014 Oct;5(5):585-602. doi: 10.1007/s13244-014-0349-x.

Gupta T, Master Z, Kannan S, Agarwal JP, Ghsoh-Laskar S, Rangarajan V, Murthy V, Phurailatpam R, Budrukkar A, Dinshaw KA. Diagnostic performance of post-treatment FDG PET or FDG PET/CT imaging in head and neck cancer: a systematic review and meta-analysis. European Journal of Nuclear Medicine and Molecular Imaging. 2011 May 1;38(11):2083-95.

Temas: Otro

Potenciando la relación clínico - radiológica en pediatría. Experiencia local.

Salazar A

Introducción:
Por un tiempo prologando, ha existido una lamentable constante en el ejercicio de la práctica radiológica, caracterizada por una tácita distancia con el resto del equipo médico. La entrega del informe imagenológico se convirtió en el único nexo objetivo entre nuestra especialidad y el tratante, provocando una distancia natural y justificada a nuestro quehacer. Esto desemboca en un menoscabo en la calidad y pertinencia de la atención clínica, lo que se exacerba en la atención de los pacientes pediátricos que se asocia al involucramiento directo con padres o cuidadores responsables.

Objetivo:
Compartir la experiencia profesional como subespecialista único en radiología pediátrica en la XV región de nuestro país.

Desarrollo del tema:
Es de radical importancia alcanzar una relación simbiótica con los distintos profesionales involucrados en la atención del paciente pediátrico, por lo que se decidió plantear una estrategia de trabajo, cuyo primer paso fue realizar un contacto directo con la mayoría de los especialistas de la región, con la finalidad de informar la disponibilidad y la orientación básica de trabajo en el área de especialización radiológica. Esta aproximación es fundamental para lograr la confianza y credibilidad de los pares clínicos.
El segundo punto a desarrollar se enfoca en la comunicación directa y continua con los médicos tratantes, que permita explicar y socializar de manera pertinente los hallazgos y conclusiones de los estudios imagenológicos realizados, produciendo un cambio de paradigma concreto en nuestro comportamiento como especialistas y en la disposición dentro de nuestra institución de salud, incentivando la apertura de un espacio de interrelación fluida y saliendo de las salas de informe.

Finalmente, al afianzarse la interrelación clínica, existe un abanico interminable de posibilidades para orientar la actividad médica pediátrica hacia la excelencia e innovación, desarrollando proyectos educativos y de docencia en común, los cuales, en nuestra región, se han materializado a través de esfuerzos conjuntos entre las distintas especialidades y sociedades científicas.

Referencias:
Glazer GM, Ruiz-Wibbelsmann JA. The invisible radiologist. Radiology. 2011;258(1):18-22. doi: 10.1148/radiol.10101447
Maynard CD. Radiologists: physicians or expert image interpreters? Radiology. 2008;248(2):333-6. doi: 10.1148/radiol.2482080375
European Society of Radiology. "Role of radiology in a multidisciplinary approach to patient care": summary of the ESR International Forum 2022. Insights Imaging. 2023;14(1):26. doi: 10.1186/s13244-023-01377-x
The Royal College of Radiologist. Team working in clinical imagin [Internet]. Lonres: RCR; 2012 [citado el 08 de marzo de 2023]. Disponible en: https://www.rcr.ac.uk/publication/team-working-clinical-imaging

Temas: Pediatría

Precisión del estudio por ultrasonido abdominal en población pediátrica cuando el apéndice no es visualizado.

Urbina S, Peña M, Cid R, Godoy M.

Objetivo:
Determinar la precisión del estudio por ultrasonido abdominal para el descarte de apendicitis aguda en población pediátrica con apéndices no visualizados atendidos en el servicio de urgencia de un hospital de alta complejidad durante el periodo de un año. Materiales y métodos: Estudio descriptivo retrospectivo. Fueron recopilados los resultados de estudios por ultrasonido en pacientes pediátricos que consultaron en el servicio de urgencias de un hospital de alta complejidad durante los meses de mayo 2022 a abril 2023. Se incluyeron pacientes menores de 15 años que acudieran con motivo de consulta dolor abdominal, sospecha de apendicitis aguda o abdomen agudo. Los hallazgos en el estudio por ultrasonido fueron catalogados dentro de cuatro grupos: positivo para apendicitis, apéndice no visualizado y con hallazgos anexos, apéndice no visualizado y sin hallazgos anexos, negativo para apendicitis. Los hallazgos fueron complementados con el desenlace clínico de cada paciente, alta definitiva, protocolo de pabellón y resultado de biopsia. Resultados: Fueron considerados un total de 894 pacientes. La sensibilidad y especificidad del estudio para el diagnóstico de apendicitis aguda fue 87,6% y 65,6%, respectivamente. En el 27% de los casos el apéndice no fue visualizado, de los cuales un 39% presentaba hallazgos anexos y un 61% no presentaba estos hallazgos. El 96,6% de los casos con apéndice no visualizado y sin hallazgos anexos tuvo un desenlace final negativo para apendicitis (VPN 0,97; IC 95%: 0,92-0,99). Conclusión: La sensibilidad por ultrasonido para el diagnóstico de apendicitis aguda en este estudio fue similar a lo reportado en la literatura, siendo baja la especificidad debido a la cantidad de apéndices no visualizados. Los pacientes con apéndice no visualizado en esta muestra tienen más probabilidad de no cursar con una apendicitis aguda, con un rendimiento similar a visualizar un apéndice de características ecográficas normales.

Referencias:
1. Jaremko JL, Crockett A, Rucker D, Magnus KG. Incidence and significance of inconclusive results in ultrasound for appendicitis in children and teenagers. Canadian Association of Radiologists Journal. 2011;62(3):197-202. doi:10.1016/j.carj.2010.03.009
2. Stewart JK, Olcott EW, Jeffrey BR. Sonography for appendicitis: Nonvisualization of the appendix is an indication for active clinical observation rather than direct referral for computed tomography. Journal of Clinical Ultrasound. 2012;40(8):455-461. doi:10.1002/jcu.21928
3. Crocker C, Akl M, Abdolell M, Kamali M, Costa AF. Ultrasound and CT in the diagnosis of appendicitis: Accuracy with consideration of indeterminate examinations according to STARD guidelines. American Journal of Roentgenology. 2020;215(3):639-644. doi:10.2214/AJR.19.22370
4. Giljaca V, Nadarevic T, Poropat G, Nadarevic VS, Stimac D. Diagnostic Accuracy of Abdominal Ultrasound for Diagnosis of Acute Appendicitis: Systematic Review and Meta-analysis. World J Surg. 2017;41(3):693-700. doi:10.1007/s00268-016-3792-7
5. D'Souza N, D'Souza C, Grant D, Royston E, Farouk M. The value of ultrasonography in the diagnosis of appendicitis. International Journal of Surgery. 2015;13:165-169. doi:10.1016/j.ijsu.2014.11.039

Temas: Pediatría

Productos Retenidos de la concepción: Exhibición Académica en TC y RM.

Blaskovic F, Oscar C , Romanque P , Alegría J , Ramos C

Introducción:
Los productos retenidos de la concepción (PRC) corresponden a la evacuación incompleta del tejido trofoblástico/placentario, los que se mantienen en la cavidad endometrial en cualquier etapa de la gestación. Se presentan en ~1% de las gestaciones, más frecuente en tercer trimestre, interrupción médica y acretismo placentario. Clínicamente se manifiestan con sangrado puerperal, con curva descendente de ß-hCG y signos de sobreinfección (endometritis). El diagnóstico es fundamentalmente clínico con apoyo por US, actualmente debido al acceso creciente de TC y RM se ha hecho necesario su caracterización por éstas técnicas, permitiendo describir condiciones asociadas.

Objetivo:
Realizar una revisión académica de los principales hallazgos imagenológicos de los PRC por TC y RM, considerando etapa de la gestación, condiciones asociadas y diagnósticos diferenciales, a partir de casos de nuestra institución.

Desarrollo del tema:
En imágenes los PRC se manifiestan en contexto de un útero puerperal, frecuentemente como una masa/nódulo centrado en la cavidad endometrial con moderado realce al CIV y restos hemáticos con o sin remanentes placentarios asociados.
En RM los PRC presentan isointensidad de señal en T1WI, alta señal heterogénea en T2WI y ausencia de restricción en DWI/ADC. Los PRC se deben buscar activamente ante la sospecha clínica de endometritis. Los PRC pueden estar asociados a otras condiciones, como por ejemplo, acretismo placentario.
Si no se reconoce masa/nódulo, líquido, realce significativo o un endometrio > 10 mm, se sugiere descartar el diagnóstico de PRC.
Los diagnósticos diferenciales se pueden caracterizar de buena manera con RM e incluyen; contenido hemático aislado, endometritis no asociado a PRC, enfermedad trofoblástica y malformación arterio-venosa.

Conclusiones:
Dado su alta frecuencia y el progresivo aumento de solicitudes de TC y RM con casos de PRC, es necesario conocer la patología, escenarios imagenológicos y diagnósticos diferenciales.

Referencias:
1.- Wang SS, Shum D, Kennedy A. Imaging of Postpartum/Peripartum Complications. Radiol Clin North Am. 2020;58(2):431-443. doi:10.1016/j.rcl.2019.10.007
2.- Iraha Y, Okada M, Toguchi M, et al. Multimodality imaging in secondary postpartum or postabortion hemorrhage: retained products of conception and related conditions. Jpn J Radiol. 2018;36(1):12-22. doi:10.1007/s11604-017-0687-y
3.- Phillips CH, Wortman JR, Ginsburg ES, Sodickson AD, Doubilet PM, Khurana B. First-trimester emergencies: a radiologist's perspective. Emerg Radiol. 2018;25(1):61-72. doi:10.1007/s10140-017-1556-9
4.- Sellmyer MA, Desser TS, Maturen KE, Jeffrey RB Jr, Kamaya A. Physiologic, histologic, and imaging features of retained products of conception. Radiographics. 2013;33(3):781-796. doi:10.1148/rg.333125177
5.- Leyendecker JR, Gorengaut V, Brown JJ. MR imaging of maternal diseases of the abdomen and pelvis during pregnancy and the immediate postpartum period. Radiographics. 2004;24(5):1301-1316. doi:10.1148/rg.245045036

Temas: Abdomen

Pseudoaneurismas: Características imagenológicas y manejo por radiología intervencionista.

Ramírez D, Franz G, Jalil F, Glaria S, Briceño J, Zubge N, Cermenati T, León B, Martínez N, Moya C, Palavecino P.

Introducción:
Los pseudoaneurismas (PSA) son anomalías vasculares de alto riesgo dado su posibilidad de romperse y sangrar. Es importante reconocer sus características imagenológicas y las mejores alternativas terapéuticas.

Objetivos:
Describir las características imagenológicas de los pseudoaneurismas.
Revisar las distintas técnicas de manejo, destacando las técnicas mínimamente invasivas.

Desarrollo:
Los PSA con anomalías vasculares comunes secundarias a defectos parietales arteriales. Tienen distintas causas como trauma, inflamatorias, infecciosas y las iatrogénicas, dado últimamente por la mayor cantidad de estudios diagnósticos y terapéuticos. Su importancia radica en su incidencia (2-80%) y el riesgo de mortalidad si no son tratados adecuadamente (hasta 100%). Los PSA tienen características imagenológicas que nos permiten reconocerlos tanto en ultrasonido (características ecográficas, signos de ying-yang, to and fro) como en TC y RM (características morfológicas y de estructuras adyacentes). Los PSA pueden clasificarse en viscerales y periféricos, lo que orienta a su mejor manejo. Las opciones terapéuticas son variadas y dependen tanto de las condiciones del paciente como de la ubicación y características imagenológicas, y van desde el manejo expectante conservador, cirugía, compresión y mínimamente invasivos por radiología intervencionista como inyección de trombina, agentes embolizantes líquidos, coils y stents.

Referencias:

• Madhusudhan KS, Venkatesh HA, Gamanagatti S, Garg P, Srivastava DN. Interventional Radiology in the Management of Visceral Artery Pseudoaneurysms: A Review of Techniques and Embolic Materials. Korean J Radiol. 2016;17(3):351-363. doi:10.3348/kjr.2016.17.3.351
• Sarioglu O, Capar AE, Belet U. Interventional treatment options in pseudoaneurysms: different techniques in different localizations. Pol J Radiol. 2019;84:e319-e327. Published 2019 Aug 23. doi:10.5114/pjr.2019.88021
• Keeling AN, McGrath FP, Lee MJ. Interventional radiology in the diagnosis, management, and follow-up of pseudoaneurysms. Cardiovasc Intervent Radiol. 2009;32(1):2-18. doi:10.1007/s00270-008-9440-3
• Jesinger RA, Thoreson AA, Lamba R. Abdominal and pelvic aneurysms and pseudoaneurysms: imaging review with clinical, radiologic, and treatment correlation. Radiographics. 2013;33(3):E71-E96. doi:10.1148/rg.333115036

Temas: Otro

Quiste Epidermoide Testicular: De la ecografía a la cirugía e histología, a propósito de un caso.

Merino B [3], Rojas F [3], Chiang M [3], Espinoza A [3], Vásquez B [4], Oddó A [2], Aguilera P [1].

(1): Médico especialista en imagenología en Hospital de Los Ángeles, Complejo Asistencial Dr. Víctor Rios Ruiz.
(2): Médico especialista en anatomía patológica en Hospital de Los Ángeles, Complejo Asistencial Dr. Victor Rios Ruiz.
(3): Residente de imagenología Universidad San Sebastián en Hospital de Los Ángeles, Complejo Asistencial Dr. Victor Rios Ruiz.
(4): Interna de medicina Universidad Austral de Chile.

Objetivo:
Dar a conocer las características ecográficas del quiste epidermoide testicular (QET) para precisar la sospecha diagnóstica preoperatoria, a fin de optar por la técnica quirúrgica adecuada según la literatura actualizada, a propósito de una revisión de casos.

Aproximación al problema:
El 95% de los tumores intratesticulares son de naturaleza maligna, por lo que toda masa intratesticular será considerada maligna hasta que no se demuestre lo contrario(1). Los quistes epidermoides son masas benignas de epitelio hiperplásico que se encuentran comúnmente en las áreas con folículo piloso(1); sin embargo, representa el 1-2% de los tumores testiculares, su comportamiento es benigno y se presenta entre la 2ª y 4ª década de la vida. El estudio incluye marcadores tumorales negativos y ecografía, que presenta características típicas pero no patognomónicas. Mientras que el diagnóstico definitivo es histopatológico, según características descritas por Price en 1969 (tabla 1)(2).
Pese a su comportamiento benigno, el tratamiento suele ser de resolución quirúrgica, ya que el QET no es considerado en los diagnósticos diferenciales, en caso de sospecha se recomienda el estudio con biopsia intraoperatoria, para evitar la orquiectomía radical innecesaria.

Descripción de serie:
2 casos correspondientes a todos los casos con diagnóstico histopatológico de QET en un periodo de 3 años en nuestro centro hospitalario.

Pacientes de 17 y 22 años quienes presentan orquialgia y leve aumento volumen escrotal de 1 y 12 meses respectivamente, marcadores tumorales (-) y hallazgos ecográficos característicos que sugieren QET (figura 1A), ambos proceden a orquiectomía radical con diagnóstico definitivo por biopsia de QET (figura 1B-C).
Se realiza seguimiento con TC-TAP negativo para metástasis o diseminación a los 6 meses.

Conclusión:
Según lo expuesto en este reporte consideramos importante para el radiólogo conocer esta entidad patológica y sus características al estudio ecotomográfico con el fin de poder considerarlo dentro de los diagnósticos diferenciales de tumor testicular y de esta manera proporcionar al tratante la información adecuada para elegir la mejor opción terapéutica.

Referencias:
1. Ashouri KB, Heiman JM, Kelly EF, Manganiotis AN. Testicular epidermoid cyst: A rare case. Urol Ann. 2017;9(3):296–298.
2. Sandoval A, Rodríguez A, Farías O, et al. Quiste epidermoide intratesticular: Diagnóstico y manejo a propósito de un caso. Rev Chil Urol. 2021;86(2):39–41.
3. Santa Eulalia M E, Sánchez S PJ, Jara D AM, Trucco FE, Olimpiu Lenghel F. Quiste epidermoide testicular: Diagnóstico ecográfico preoperatorio y correlación radiopatológica. Rev Chil Radiol. 2015;21(2):49–52.

Temas: Ultrasonido

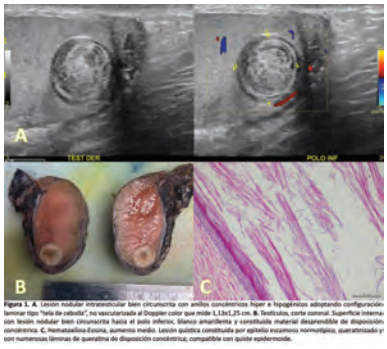



Quistes subpleurales como manifestación de enfermedad pulmonar intersticial en niños. Revisión de 3 casos.

Meneses,L; Brieba,M; Zuñiga, F; Corral,G; Zamarin, Stefanno

Introducción:
Las enfermedades pulmonares intersticiales infantiles, corresponden a un grupo infrecuente y heterogéneo de trastornos que afectan difusamente el pulmón. Para su diagnóstico la TC de tórax de alta resolución y pruebas genéticas juegan un papel central. Dentro de los estudios imagenológicos, el patrón quístico subpleural es muy infrecuente y se asocia principalmente a trastornos cromosómicos. En nuestra revisión presentaremos 3 casos clínicos de pacientes pediátricos con presencia de estos hallazgos que nos permitieron apoyar el diagnóstico etiológico.

Objetivos:
1) Facilitar el acercamiento diagnóstico de pacientes pediátricos con quistes de ubicación subpleural en el TC de tórax. 2) Revisión bibliográfica de patologías en edad pediátrica que presentan quistes con distribución subpleural en ellas.

Desarrollo:
Las enfermedades pulmonares intersticiales en la infancia, pueden cursar en forma subaguda y crónicas. La clasificación actual las separa en desórdenes más prevalentes en lactantes y desórdenes no específicos de la infancia, según la edad de presentación. Tanto la clínica como los hallazgos radiológicos suelen ser poco específicos. El TC de tórax de alta resolución el examen imagenológico de elección de dichas patologías. En nuestros pacientes, encontramos un patrón radiológico atípico caracterizado pequeños quistes subpleurales en la periferia y cisuras de ambos pulmones. Estos suelen estar asociados a la Trisomía 21, y menos frecuentemente en otras anomalías genéticas, incluida trisomía 10 y 18 y la mutación de filamento A. El significado fisiopatológico de los quistes subpleurales sigue siendo incierto, pero se cree que esta dentro de la etapa final del desarrollo pulmonar sugiriendo una forma de crecimiento alveolar alterado.

Presentaremos 3 casos clínicos de pacientes pediátricos que en presentan en los TC de tórax quistes subpleurales, 2 de ellos con antecedentes de trisomía 21 y el tercer paciente con intolerancia a la proteína lisinúrica y fibrosis quística.

Referencias:
1. Ferraro VA, Zancoato S, Zamurano A, Carraro S. Children's Interstitial and Diffuse Lung Diseases (ChILD) in 2020. Children 2020, 7 , 280. https://doi.org/10.3390/children7120280
2. Manson D, Singh A, Coblentz A, et al. Subpleural Pulmonary Cysts in Children: Associations Beyond Trisomy 21. Authorea. April 26, 2023.
3. Liang T, Vargas S. Childhood Insterstitial (Diffuse) Lung Disease: Pattern Recognition Approach to Diagnosis in Infants. American Journal of Roentgenology 2019 212:5, 958-967.
4. Comité Nacional de Neumonología. Enfermedades del intersticio pulmonar en niños menores de 2 años. Clasificación, diagnóstico y tratamiento. Arch Argent Pediatr 2019;117 Supl 2: S120-S134.

Temas: Pediatría

Revisión pictográfica de los criterios diagnósticos y osteotomías frecuentes en el manejo de Hallux valgus.

Castellón JM, Kasztan B, Piña S, Sepulveda A, Elgueta F, Lira L.

Introducción:
El Hallux valgus (HV) es la desviación lateral (valgo) de la primera articulación metatarsofalángica, con desviación medial (varo) concomitante del primer metatarsiano. Afecta al 2-4% de la población, más frecuente en mujeres (90% de los casos).
El diagnóstico es clínico, y la radiografía es el método estándar para confirmar y planificar el tratamiento.

Objetivos:
1. Breve revisión anatómica de 1ra articulación metatarsofalángica.
2. Criterios radiográficos de HV.
3. Revisión de cambios postquirúrgicos en el tratamiento de HV.

Desarrollo del Tema:
Las estructuras anatómicas de la 1ra articulación metatarsofalángica pueden dividirse en componente óseo, complejo de la placa plantar, ligamentos colaterales, tendones dorsales extensores y bandas sagitales.
Criterios radiográficos de HV:
- Ángulo Hallux valgus: entre el eje longitudinal del primer metatarsiano y la falange proximal (normal <15°)
- Ángulo 1-2° Intermetatarsianos: entre el eje longitudinal del 1r y 2do metatarsiano (normal <10°)
- Ángulo articular metatarso distal: entre la línea perpendicular del eje largo y la línea de superficie articular de la cabeza del 1r metatarso (normal <10°)
- Evaluación de la congruencia de la primera articulación metatarsofalángica: se evalúa midiendo la superficie articular del 1ra cabeza metatarsiana y la base de la falange proximal.
o Congruente: líneas paralelas.
o Desviado: líneas no paralelas, ángulo <20°
o Subluxado: ángulo >20

El manejo quirúrgico depende principalmente de la limitación (dolor) asociado al uso de calzado, que no mejore con el tratamiento conservador. Existe más de 100 procedimiento descritos en la literatura, entre las que destacan:
- Osteotomía de Chevron: Buniectomia y osteotomía distal metatarsiana en forma de V simétrica. Se fija con un tornillo.
- Osteotomía de Akin: Osteotomía en cuña de la falange proximal del hallux. Suele realizarse junto a la de Chevron. Se fija con grapas.
- Osteotomía de Scarf: Múltiples cortes en Z de la diáfisis del primer metatarsiano. Suele fijarse con 2 tornillos.
- Lapidus: Artrodesis de la cuneometatarsiano del primero y la intermetatarsiana del primer yo segundo + buniectomia distal.

Referencias:
1. Hallinan JTPD, Statum SM, Huang BK, et al. High-resolution MRI of the first metatarsophalangeal joint: Gross anatomy and injury characterization. Radiographics. 2020;40(4):1107–1124. doi:10.1148/rg.2020190145
2. Trnka HJ. Percutaneous, MIS and open hallux valgus surgery. EFORT Open Rev. 2021;6(6):432–438. doi:10.1302/2058-5241.6.210029
3. Wagner E, Wagner P. Metatarsal pronation in hallux Valgus deformity: A review. JAAOS Global Research & Reviews. 2020;4(6). doi:10.5435/jaaosglobal-d-20-00091
4. Lopez Cadavid JR, Martinez Gil F, Abello De Castro S, et al. Manejo quirúrgico del hallux valgus. Rev Colomb Ortop Traumatol. 2019;33:25–47. doi:10.1016/j.rccot.2019.07.004
5. Waldt S, Woertler K. Measurements and Classifications in Musculoskeletal Radiology. Thieme; 2014.

Temas: Músculo-Esquelético

RM de Pene: Exhibición académica de la anatomía normal, protocolo de adquisición e informe estandarizado.

Molina N, Labra A, Schiappacasse G, González F, Cocio R.

Introducción:
Se ha propuesto a la RM de pene como estudio de elección o complementario de diversas patologías. Por ello es necesario conocer los aspectos normales de la anatomía, adquisición de imágenes y sugerencias de informe. En nuestro medio es infrecuente el estudio del pene por RM, por ese motivo hemos analizado nuestros casos con el fin de ofrecer un enfrentamiento inicial a esta modalidad.

Objetivo:
Realizar una revisión académica de la anatomía normal del pene por RM, modelo de adquisición y aspectos a informar. Se ejemplificará con casos y modelos esquemáticos.

Desarrollo del tema:
Anatomía: En RM tanto los cuerpos esponjosos (CE) como cavernosos (CC) presentan alta señal en T2WI e intermedia en T1WI. La musculatura de la uretra es de baja señal respecto al CE en T2WI. La túnica albugínea (TU) es de baja señal tanto en T1WI como T2WI. Al estudio con contraste intravenoso (CIV), se demuestra realce gradual/centrífugo en los CC y precoz en el CE.

Adquisición: Se administra 10µg de alprastadil en el CC, para obtener erección en la adquisición. Paciente en supino, pene en flexión apoyado sobre el escroto, uso de coil superficial, FOV pequeños (160 mm) y cortes finos (2-3mm). Se realizan secuencias T2WI en los 3 planos ortogonales, T1WI coronal/sagital, small FOV DWI (ZOOMit) axial, adquisiciones contrastadas dinámicas con saturación grasa y substracción. Otras adquisiciones se realizan según el motivo de consulta.

Proponemos mencionar los siguientes aspectos en el informe; 1) Morfología, señal, cinética del CIV en el CC y CE.
2) Presencia o ausencia de lesiones sólidas, quísticas y áreas fibrocicatriciales. 3) Señal y grosor de la TU. 4) Morfología, señal, grosor e indemnidad del septo intercavernoso. 5) Permeabilidad y calibre de arterias cavernosas y vena dorsal del pene. 6) Morfología, señal y calibre de la uretra. 7) Características del glande. 8) Otros hallazgos incidentales.

Conclusiones:
Con la presente revisión esperamos aportar los aspectos esenciales en la evaluación estándar del pene por RM, al igual que motivar el estudio e implementación de protocolos.

Referencias:
1) Parker RA 3rd, Menias CO, Quazi R, et al. MR Imaging of the Penis and Scrotum. Radiographics. 2015;35(4):1033-1050. doi:10.1148/rg.2015140161
2) Long H. Tu , Mike Spektor , Marc Ferrante , Mahan Mathur , MRI of the penis: indications, anatomy, and pathology, Current Problems in Diagnostic Radiology (2018), doi: doi.org/10.1067/j.cpradiol.2018.12.004.
3) Kirkham A. MRI of the penis. Br J Radiol. 2012 Nov;85 Spec No 1(Spec Iss 1):S86-93. doi: 10.1259/bjr/63301362. PMID: 23118102; PMCID: PMC3746407.
4) Zare Mehrjardi, M., et al., The role of ultrasound (US) and magnetic resonance imaging (MRI) in penile fracture mapping for modified surgical repair. Int Urol Nephrol, 2017. 49(6): p. 937-945.
5) Kochhar R, Taylor B, Sangar V. Imaging in primary penile cancer: current status and future directions. Eur Radiol 2009;20:36–47.

Temas: Abdomen

Rol de las imágenes en AIJ en su diagnóstico y seguimiento: Exhibición académica de casos clínicos-radiológicos.

Pose G, Pinochet N, Aguirre J

Introducción:
La artritis idiopática juvenil es una enfermedad que afecta a las articulaciones de los menores de 16 años y que engloba 7 subgrupos diferentes. Es una de las causa de artralgias en niños y es la enfermedad reumatológica pediátrica más frecuente, la que consiste en inflamación crónica de la articulación con el consecuente daño óseo y del cartílago, la que de no tratarse adecuadamente puede producir discapacidad permanente.

Objetivo:
1. Mostrar el rol de las imágenes a través de una exhibición académica de casos clínico - radiológicos en donde podremos ver como las imágenes apoyan en el diagnóstico y tratamiento de los distintos subtipos de artritis idiopática juvenil.
2. Dar a conocer el protocolo de estudio ultrasonográfico poliarticular de esta patología.

Desarrollo del Tema:
La artritis idiopática juvenil engloba 7 subgrupos diferentes, los que se clasifican según el número de articulaciones comprometidas, el tipo de articulaciones comprometidas (periféricas, compromiso SI/axial, ATM), la simetría o asimetría de este compromiso, como también de la presencia o ausencia de marcadores serológicos y el compromiso de otros órganos (uveítis, hepatoesplenomegalia, serositis, adenopatías, vasculitis). El rol de las imágenes en el diagnóstico y seguimiento de esta patología es de relevancia, ya que visualiza el número de articulaciones comprometidas (presencia o ausencia de líquido sinovial, hipertrofia sinovial), que tipo de articulaciones están comprometidas, nos informa de cambios inflamatorios en bursas, tendones, presencia de erosiones subcondrales, como también nos puede aportar información del compromiso de otros órganos y de la actividad de la enfermedad (evaluación ultrasonográfica con Doppler-Color).

Los datos entregados por la evaluación imagenológica de estos pacientes ayuda al equipo médico a orientar hacia la presencia o ausencia de enfermedad, como también hacia el subtipo de artritis y de su grado de actividad, lo que permitirá dar un mejor tratamiento para el paciente.

Referencias:
J Rheumatol. 2010 Nov;37(11):2409-14.
J Rheumatol. 2009 Aug;36(8):1725-9
J Rheumatol. 2004 Feb;31(2):390-2
Arthritis Care Res (Hoboken). 2012 Jul;64(7):1011-9.
Rev. Chil. Reumatol. 2014;30(3):98-118.

Temas: Pediatría

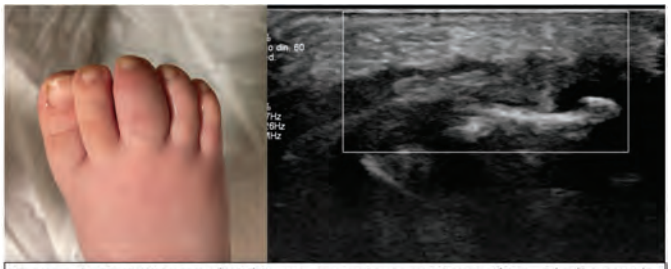

Imagen 1: Paciente con dactilitis en paciente con AIJ psoriática. El ultrasonido demostró tenosinovitis asociado a aumento del espesor y ecogenicidad del tejido celular subcutáneo.

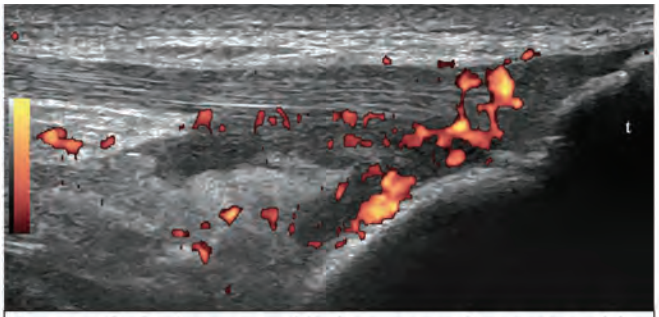

Imagen 2: Paciente con AIJ tipo atropatía con entesitis. El ultrasonido demostró aumento del espesor y disminución de la ecogenicidad del tendón de Aquiles, con aumento de la vascularización al estudio con Power-Doppler, asociado a derrame articular en el receso tibioastragalino posterior.

Sarcoidosis: Abordaje sistématico de hallazgos a partir de su sospecha en TCAR.

Rivera P, Yánez A, Hoffmann J, Chen P, Bravo J, Fuentes A.

Resumen:
La sarcoidosis es una enfermedad granulomatosa sistémica de origen desconocido que afecta principalmente a los pulmones (90% de los casos), puede resolverse espontáneamente o progresar a fibrosis. Su presentación imagenológica es diversa y comprende dentro de sus diagnósticos diferenciales, TBC y neoplasias. Por lo que es importante realizar un abordaje sistemático hacia los hallazgos torácicos más relevantes con el fin de establecer una sospecha diagnóstica confiable y poder manejar oportunamente la enfermedad. En esta serie de casos realizada a partir de pacientes atendidos en un hospital público de Santiago, se presentan los hallazgos imagenológicos del tórax más característicos de la enfermedad en cada uno de ellos y se compara con lo descrito en la literatura.

Referencias:
Criado E, Sánchez M, Ramírez J, Arguis P, de Caralt TM, Perea RJ, Xaubet A. Pulmonary Sarcoidosis: Typical and Atypical Manifestations at High-Resolution CT with Pathologic Correlation. RadioGraphics. 2010;30:1567-1586.

Ganeshan D, Menias CO, Lubner MG, Pickhardt PJ, Sandrasegaran K, Bhalla S. Sarcoidosis from Head to Toe: What the Radiologist Needs to Know. RadioGraphics. 2018;38:1180-1200.

Temas: Tórax y Cardiovascular

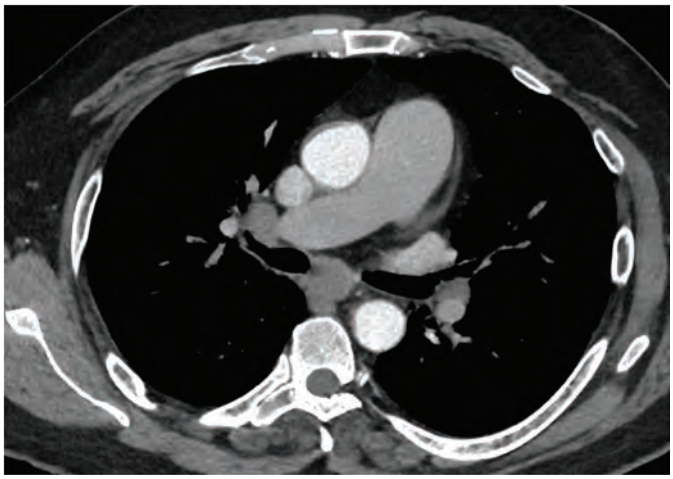



Secuestro Pulmonar: Un diagnóstico a considerar.

Ferdman S, Reyes C, Microchnik P

Objetivo:
Presentar una serie casos de secuestro pulmonar con el fin de proporcionar información detallada sobre sus diversas presentaciones clínicas, características radiológicas y enfoques de tratamiento.
Se busca mejorar la comprensión de esta rara anomalía congénita al destacar los desafíos en su diagnóstico.

Aproximación al problema:
El secuestro pulmonar es una malformación congénita caracterizada por tejido pulmonar no funcional que carece de comunicación normal con el árbol bronquial y que recibe suministro sanguíneo de una arteria sistémica anómala. Se puede clasificar en dos tipos: secuestro intralobar y secuestro extralobar.
El diagnóstico del secuestro pulmonar es desafiante debido a sus diversas presentaciones clínicas y características radiológicas.
Los pacientes con secuestro pulmonar suelen presentar infecciones recurrentes del tracto respiratorio, tos persistente, hemoptisis y/o dolor torácico. En ocasiones, se descubre incidentalmente durante otras evaluaciones imagenológicas torácicas.
La tomografía computarizada (TC) de tórax con contraste es crucial para confirmar el diagnóstico y caracterizar el segmento secuestrado, su suministro sanguíneo y su relación con las estructuras adyacentes.
El manejo del secuestro pulmonar depende de la presentación clínica del paciente, el tamaño y la ubicación del segmento secuestrado, y la presencia de complicaciones asociadas. El tratamiento incluye la resección quirúrgica y la embolización de la arteria sistémica anómala.

Serie de casos:
Se presentan 6 casos de secuestro pulmonar. Se analizaron las presentaciones clínicas, características radiológicas (radiografía y TC), métodos diagnóstico y enfoques de tratamiento en cada caso. Se presentan cortes seleccionados de los hallazgos imagenológicos.

Conclusión:
Enfatizar la importancia de considerar el secuestro pulmonar en el diagnóstico diferencial de pacientes con síntomas respiratorios recurrentes, hemoptisis y/o hallazgos imagenológicos incidentales. El reconocimiento temprano a través de la realización de imágenes adecuadas -en particular la angio-TC de tórax- son cruciales para su óptimo diagnóstico y manejo.

Referencias:
Bhalla M, Leitman BS, Forcade C, Stern EJ. Imaging of congenital malformations of the lung. Radiol Clin North Am. 2001;39(5):1171-1187.

Chen Q, Zhang L, Hu X, et al. Pulmonary sequestration: a retrospective analysis of 2625 cases in China. Eur J Cardiothorac Surg. 2011;40(2):e39-e42.

Gholami Farashah MS, Hesam Shariati N, Asghari R, Mohammadi S, Dolatkhah MA, Hesam Shariati MB. Pulmonary Sequestration: A Case Report. Acta Med Iran. 2019;57(6):398. doi:10.18502/acta.v57i6.1887.

Gabelloni M, Faggioni L, Accogli S, Aringhieri G, Neri E. Pulmonary sequestration: What the radiologist should know. Clin Imaging. 2021;73:61-72. doi:10.1016/j.clinimag.2020.11.040.

Temas: Tórax y Cardiovascular

Sistema de guiado mediante inteligencia artificial para la realización de ecografías en las futuras misiones espaciales tripuladas.

Parra-Gordo ML, Ossaba S, Diez Á, Alonso-Gonzalez R, Marti M, Garzón G, Reale G, Illana C, Miraut D.

Resumen:
El espacio profundo es un entorno hostil para el cuerpo humano. Los astronautas necesitan estar protegidos dentro de una nave espacial para resguardarse de los efectos del vacío y las variaciones extremas de temperatura. Sin embargo, aunque su hábitat les puede proporcionar aire respirable, agua, alimentos, una temperatura y presión aceptables, el volumen cerrado habitable limitado, la exposición a altos niveles de radiación y la ingravidez siguen siendo lesivos para los sistemas fisiológicos de los astronautas.

Actualmente, la ecografía se utiliza en la Estación Espacial Internacional (EEI) con fines de investigación. A pesar de sus muchas ventajas, requiere el apoyo de un operador experto para capturar imágenes de suficiente calidad con fines diagnósticos. Es una modalidad de imagen que requiere años de entrenamiento para ser dominada en cada órgano objetivo. Hasta ahora, todas las actividades de ecografía en las misiones espaciales han incluido la guía en tiempo real de expertos en Tierra a través de videoconferencia.

La planificación de futuras misiones espaciales tripuladas de larga duración presenta nuevos desafíos. El apoyo médico en la exploración espacial debe ser reconsiderado para proporcionar mayor autonomía a las tripulaciones debido a los retrasos en la comunicación, las limitaciones en términos de sistemas médicos disponibles para la tripulación, así como la dificultad para llevar a cabo evacuaciones durante las misiones. Marte se encuentra a 20 minutos luz de la Tierra, lo que imposibilita el uso de telemedicina en su próxima exploración.

El proyecto ALISSE (Autonomous uLtrasound Image improvement SyStEm) de la Agencia Espacial Europea (ESA) ha conseguido reducir la curva de aprendizaje en la colocación óptima de la sonda.

ALISSE guía a los astronautas proporcionando indicaciones claras para localizar las ventanas acústicas y en el movimiento de la sonda al escanear órganos clave, de modo que se detectan los planos de ecografía estándar y las imágenes de alto valor clínico, para que posteriormente sean enviadas a Tierra para su posterior diagnóstico.
Además, el sistema de inteligencia artificial de ALISSE tiene un brillante futuro en la Tierra.

Referencias:
enajas R, Miraut D, Illana CI, Alonso-Gonzalez R, Arias-Valcayo F, Herraiz JL. Recent advances in artificial intelligence-guided ultrasound scanning. Appl Sci. 2023.

Kanas N, Manzey D. Basic issues of human adaptation to space flight. En: Space Psychology and Psychiatry. Springer. 2008;:15-48.

Whitson PA, Pietrzyk RA, Morukov BV, Sams CF. The risk of renal stone formation during and after long duration space flight. Nephron. 2001;89:264-70.

Auñón-Chancellor SM, Pattarini JM, Moll S, Sargsyan A. Venous thrombosis during spaceflight. New England J Med. 2020;382:89-90.

Delp MD, Charvat JM, Limoli CL, Globus RK, Ghosh P. Apollo lunar astronauts show higher cardiovascular disease mortality: possible deep space radiation effects on the vascular endothelium. Sci Rep. 2016;6:1-11.

Temas: Ultrasonido

Sobrecarga hepática de hierro en pediatría, diágnostico en imágenes.

Aguirre J, Vargas F, Maldonado I

Introducción:
La sobrecarga del hierro es una enfermedad sistémica caracterizada por altos niveles plasmáticos de hierro y acumulación de hierro en células parenquimatosas. Se pueden clasificar en primaria de causa genética, o secundaria a enfermedades que requieren administración exógena de hierro.
En población pediátrica, principalmente la sobrecarga y toxicidad del hierro es una consecuencia inevitable en varias enfermedades caracterizadas por anemia y necesidad de transfusiones de glóbulos rojos.

El diagnóstico clínico suele ser difícil, ya que las manifestaciones clínicas son evidentes en estadios avanzados de la enfermedad.
El hierro en exceso puede depositarse en diversos órganos (hígado, páncreas, corazón, sistema reticulo endotelial) causando daño celular, que conducen a cirrosis, riesgo de hepatocarcinoma, diabetes y cardiomiopatía entre otras enfermedades.

Objetivos:
Analizar y correlacionar hallazgos en ultrasonido, tomografía computada y RM de una serie de casos pediátricos con hemocromatosis secundaria.
Revisión de literatura para establecer la mejor técnica en imágenes, para detectar y cuantificar la sobrecarga de hierro en hígado en población pediátrica.

Desarrollo del tema:
El hígado es el órgano con mayor reserva de hierro en los hepatocitos y células de Kupffer y el primero en mostrar la sobrecarga de hierro, la detección y cuantificación de la sobrecarga de hierro en el hígado son fundamentales para realizar el diagnóstico en forma precoz, iniciar el tratamiento y prevenir complicaciones. La biopsia hepática fue el estándar de referencia histórico para la detección y cuantificación del contenido de hierro en el hígado, es invasiva y puede tener complicaciones. Actualmente la principal recomendación en cuanto a método diagnostico no invasivo, es la RM, debido a que la acumulación del hierro en los tejidos produce un efecto paramagnético que produce una distorsión local en los campos magnéticos con la consecuente pérdida de intensidad de señal en los órganos afectados. Esta es proporcional al depósito de hierro, lo que por diversas técnicas nos permite conocer en forma cuantitativa el sobrecarga de hierro.

Referencias:
1. Labranche R, Gilbert G, Cerny M, et al. Liver Iron Quantification with MR Imaging: A Primer for Radiologists. Radiographics. 2018;38(2):392-412. doi:10.1148/rg.2018170079
2.Hernando D, Levin YS, Sirlin CB, Reeder SB. Quantification of liver iron with MRI: state of the art and remaining challenges. J Magn Reson Imaging. 2014;40(5):1003-1021. doi:10.1002/jmri.24584
3.França M, Carvalho JG. MR imaging assessment and quantification of liver iron. Abdom Radiol (NY). 2020;45(11):3400-3412. doi:10.1007/s00261-020-02574-8

Temas: Pediatría

Técnicas avanzadas MR en estudio de gliomas.

[1]Latorre P, [1]Miranda A, [2]Maldonado A, [3]Serra D, [3] Vacarezza M, [4] Lopez R

Neurorradiología, Servicio de Radiología Hospital Barros Luco Trudeau, Santiago, Chile
1 Neurorradiólogo
2 Médico cirujano pasante
3 Fellow neurorradiología
4 Becado radiología

Resumen:
os gliomas representan la neoplasia cerebral primaria más frecuente del sistema nervioso central. Las técnicas de imágenes actuales, en especial la resonancia magnética con secuencias morfológicas, constituyen un pilar fundamental en el diagnóstico y planificación terapéutica. Sin embargo, resultan insuficientes tanto para sugerir un diagnóstico histológico molecular preciso, como para seguimiento durante tratamiento. Durante los últimos años, se han desarrollado secuencias avanzadas que han adquirido un rol transformador en la asociación de subtipos moleculares con patrones imagenológicos permitiendo sugerir diagnósticos específicos y contribuyendo en la diferenciación entre progresión tumoral y cambios post tratamiento. En el siguiente trabajo, se realiza exposición de las principales técnicas avanzadas en desarrollo y nuevas aplicaciones prometedoras incluyendo difusión (DWI), espectroscopia MR (MRS), estudio de perfusión de etiquetado de spin arterial (ASL), estudios de perfusión dinámica (T1) y susceptibilidad (T2), PET-CT y PET-MR, entre otros, presentado con la casuística disponible del centro.

Referencias:
Zhang J, Peng H, Wang YL, et al. Predictive Role of the Apparent Diffusion Coefficient and MRI Morphologic Features on IDH Status in Patients With Diffuse Glioma: A Retrospective Cross-Sectional Study. Front Oncol. 2021;11:640738. Published 2021 May 13. doi:10.3389/fonc.2021.640738

Vagvala S, Guenette JP, Jaimes C, Huang RY. Imaging diagnosis and treatment selection for brain tumors in the era of molecular therapeutics. Cancer Imaging. 2022;22(1):19. Published 2022 Apr 18. doi:10.1186/s40644-022-00455-5

Park YW, Ahn SS, Park CJ, et al. Diffusion and perfusion MRI may predict EGFR amplification and the TERT promoter mutation status of IDH-wildtype lower-grade gliomas [published correction appears in Eur Radiol. 2020 Sep 10;:]. Eur Radiol. 2020;30(12):6475-6484. doi:10.1007/s00330-020-07090-3

Tsougos I, Svolos P, Kousi E, et al. Differentiation of glioblastoma multiforme from metastatic brain tumor using proton magnetic resonance spectroscopy, diffusion and perfusion metrics at 3 T. Cancer Imaging. 2012;12(3):423-436. Published 2012 Oct 26. doi:10.1102/1470-7330.2012.0038Tsougos I, Svolos P, Kousi E, et al. Differentiation of glioblastoma multiforme from metastatic brain tumor using proton magnetic resonance spectroscopy, diffusion and perfusion metrics at 3 T. Cancer Imaging. 2012;12(3):423-436. Published 2012 Oct 26. doi:10.1102/1470-7330.2012.0038

Temas: Neurorradiología

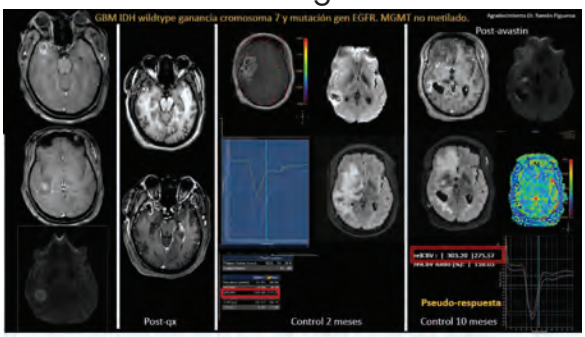

Tejido de partes blandas en el espacio perirrenal y sus diagnósticos diferenciales, presentación de una serie de casos.

Samur A, Neira R, Valenzuela J, Quilodrán G, Molina E, San Martín R.

Objetivo:
Presentación de tres casos clínicos con tejidos blandos perirrenales y análisis de sus características distintivas que permiten acotar el diagnóstico diferencial.

Aproximación al problema:
El espacio perirrenal pueden verse afectado por una variedad de trastornos ocurren en el marco de una afectación multisistémica. Aunque los patrones imagenológicos de afectación no suelen ser específicos, el conocimiento de las enfermedades más frecuentes y sus formas de presentación imagenológica, pueden acotar el diagnóstico diferencial.

Descripción de la serie:
Tres pacientes de sexo masculino estudiados por tomografía computada, en los cuales el hallazgo principal corresponde al tejido de partes blandas del espacio perirrenal.

Resumen/Conclusión:
Nuestra serie de casos se compone por tres pacientes que presentaron Erdheim-Chester, enfermedad relacionada con inmunoglobulina G4 y linfoma respectivamente.
En el primer caso, el tejido blando perirrenal bilateral, simétrico, de bordes irregulares que configuró un patrón de "riñón peludo", la obliteración de los espacios pararrenales anteriores y, adicionalmente, la extensa fibrosis periaórtica concéntrica, sugirieron Erdheim-Chester.

En el segundo caso, el tejido blando perirrenal bilateral, asimétrico y homogéneo, que no comprometió los espacios pararrenales, asociado a la fibrosis periaórtica semilunar no estenosante, orientaron a enfermedad relacionada con IgG4.
Por último, en nuestro tercer caso, el tejido blando perirrenal unilateral de contorno nodular, asociado a un aumento del tamaño renal ipsilateral y la presencia de una extensa masa retroperitoneal, fueron sugerentes de linfoma. Todos estos hallazgos fueron corroborados mediante histopatología.

Referencias:
Como conclusión podemos señalar que, si bien la mayoría de las veces es imperativo el estudio histológico para llegar al diagnóstico definitivo, existen distintas características imagenológicas de afectación perirrenal que permiten orientar el diagnóstico y dirigir la evaluación adicional.

Temas: Abdomen



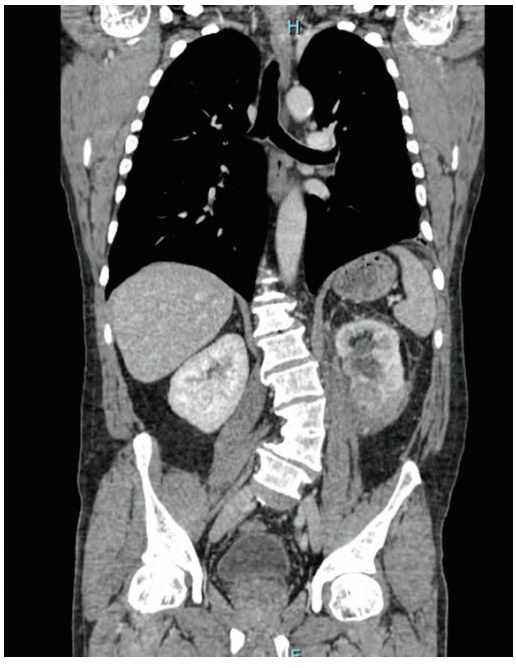

Teratomas gonadales y extragonadales: Una revisión pictórica.

Minond G, Weber F, López N, Herquiñigo D, Castro M.

Resumen:
Los teratomas son neoplasias sólidas derivadas de células de las tres capas germinales, conformados así, por diversos tejidos, siendo los más comunes sebo y tejido neuroectodérmico [1]. Sobre el 95% son maduros, representando el tumor benigno de ovario más común, siendo más frecuente en mujeres y en promedio de presentación los 30 años [2]. De los teratomas, 0,4% tienen situación extragonadal, estando la mayoría de estos situados en la pelvis, pero pudiendo presentarse en casi cualquier órgano en torno a la línea media [3], y a diferencia de los gonadales, presentan una distribución similar en ambos sexos, amplio rango etario y tienen un porcentaje de malignización superior (1-12%) [4], como también diferentes tipos histológicos de transformación maligna [5].

En imágenes, los teratomas se observan como masas complejas bien delimitadas, irregulares y heterogéneas, con tejidos bien diferenciados, pudiendo tener desde contenido adiposo hasta dientes, presentando un amplio rango dentro de la escala de densidades [4]. El estudio imagenológico es de vital importancia en el proceso de diagnóstico ya que usualmente se identifican de forma incidental, como también es esencial para descartar complicaciones como torsión y rotura, identificar signos de malignización (cambios y características de la protuberancia de Rokitansky, crecimiento acelerado, patrón de realce, comportamiento infiltrativo, entre otros) y participar del proceso de etapificación [2].

En esta revisión pictórica presentaremos las claves útiles para el radiólogo en el proceso diagnóstico de los teratomas, con énfasis, en los de localización extragonadal, presentando casos de baja prevalencia en la literatura, como por ejemplo, cerebro y estómago. También se revisarán complicaciones y signos para reconocer malignización.

Referencias:
1. Cong L, Wang S, Yeung SY, Lee JHS, Chung JPW, Chan DYL. Mature Cystic Teratoma: An Integrated Review. Int J Mol Sci. 2023;24(7):6141. Published 2023 Mar 24. doi:10.3390/ijms24076141

2. Saleh M, Bhosale P, Menias CO, et al. Ovarian teratomas: clinical features, imaging findings and management. Abdom Radiol (NY). 2021;46(6):2293-2307. doi:10.1007/s00261-020-02873-0

3. Arenas JC, Romo JA, López-Bello L. Teratoma extragonadal del omento mayor, una localización poco usual: reporte de caso y revisión de la literatura. Rev Colomb Cirugía. 2020;35(4):689-694. doi:10.30944/20117582.452

4. O'Donovan EJ, Thway K, Moskovic EC. Extragonadal teratomas of the adult abdomen and pelvis: a pictorial review. Br J Radiol. 2014;87(1041):20140116. doi:10.1259/bjr.20140116

5. McKenney JK, Heerema-McKenney A, Rouse RV. Extragonadal germ cell tumors: a review with emphasis on pathologic features, clinical prognostic variables, and differential diagnostic considerations. Adv Anat Pathol. 2007;14(2):69-92. doi:10.1097/PAP.0b013e31803240e6

Temas: Otro

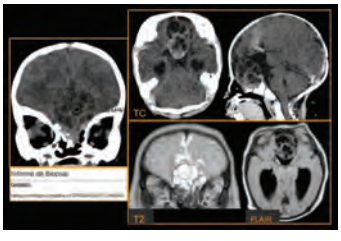

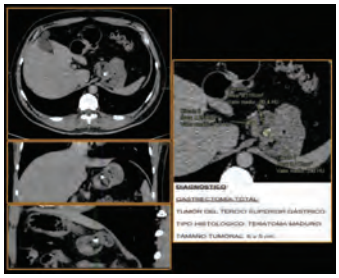

Tomografía computada espectral de energía dual en la evaluación de tromboembolismo pulmonar agudo, serie de casos.

Cornejo J, Sánchez E, Honores N, Naim L, Herquíñigo D, Castro M.

Resumen:
La embolia pulmonar ocurre por una oclusión por émbolos de trombos venosos de las arterias pulmonares, forma parte de la enfermedad venosa tromboembólica. Es una enfermedad frecuente, la incidencia anual es de 1 por 1.000 personas, incrementando el riesgo con la edad, es la tercera causa de muerte cardiovascular después de la enfermedad coronaria y los accidentes cerebrovasculares (1).
La embolia pulmonar puede diagnosticarse tardíamente debido a que sus síntomas y signos son inespecíficos, bajo este contexto al estudio imagenológico tiene un importante rol, siendo la angiografía pulmonar por tomografía computarizada el de elección, sin embargo, este examen solo proporciona información morfológica y su capacidad para evaluar las arterias pulmonares subsegmentarias es variable: las sensibilidades oscilan entre el 37 y el 96% (2).
La tomografía computarizada de energía dual usa 1 tubo de rayos X, con 2 detectores, obteniendo datos de alta y baja energía de forma sincrónica, permitiendo realizar un análisis retrospectivo. Dentro de las imágenes espectrales, el mapa de yodo permite registrar la cantidad de contraste en los diferentes voxeles, lo que nos permite realizar un análisis cuantitativo del defecto de realce de contraste a nivel microvascular, de esta manera estas imágenes nos permiten realizar un análisis funcional del pulmón, mejorando así la precisión diagnóstica, además de la evaluación de las arterias pulmonares subsegmentarias (3,4).
La tomografía computada espectral de energía dual puede proporcionar información anatómica y funcional de los pulmones, mejorando la detección de la embolia pulmonar y el seguimiento.
El objetivo del presente estudio es describir la experiencia local de una serie de casos, en la utilidad de las herramientas entregadas por la TC espectral de energía dual en el diagnóstico de embolia pulmonar aguda, describiendo los hallazgos en las imágenes y comparándolos con las imágenes convencionales.
Se seleccionarán usuarios hospitalizados con diagnóstico de tromboembolismo pulmonar agudo que se hayan estudiado con TC en el scanner Iqon Spectral Philips durante el 2023, que constituirán un total de 5 participantes.

Referencias:
1. Konstantinides S v., Meyer G, Bueno H, Galié N, Gibbs JSR, Ageno W, et al. 2019 ESC Guidelines for the diagnosis and management of acute pulmonary embolism developed in collaboration with the European respiratory society (ERS). Vol. 41, European Heart Journal. Oxford University Press; 2020. p. 543–603.
2. Rahaghi FN, Minhas JK, Heresi GA. Diagnosis of Deep Venous Thrombosis and Pulmonary Embolism: New Imaging Tools and Modalities. Vol. 39, Clinics in Chest Medicine. W.B. Saunders; 2018. p. 493–504.
3. Lu GM, Wu SY, Yeh BM, Zhang LJ. Dual-energy computed tomography in pulmonary embolism. Vol. 83, British Journal of Radiology. 2010. p. 707–18.
4. Hong YJ, Shim J, Lee SM, Im DJ, Hur J. Dual-energy ct for pulmonary embolism: Current and evolving clinical applications. Vol. 22, Korean Journal of Radiology. Korean Radiological Society; 2021. p. 1555–68.

Temas: Tórax y Cardiovascular

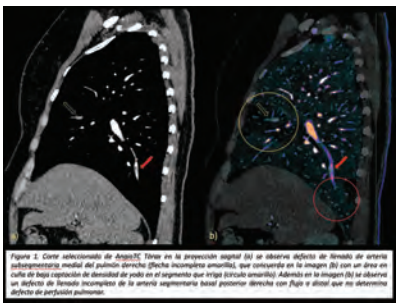

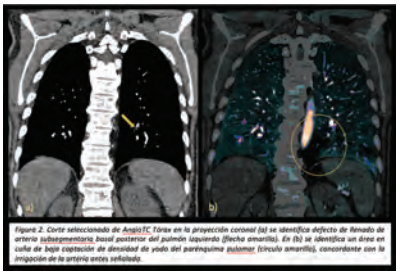

Torsión testicular en testículo no descendido: Una complicación inesperada.

Castillo M [2], Villanueva C [2], Merino B [2], Rojas F [2], Zurita C [1].

(1): Médico especialista en Imagenología, Hospital de Los Ángeles, Complejo Asistencial Dr. Víctor Ríos Ruiz.
(2): Residente de Imagenología Universidad San Sebastián, Hospital de Los Ángeles, Complejo Asistencial Dr. Víctor Ríos Ruiz.

Introducción:
La torsión testicular (TT) es una emergencia urológica, que requiere tratamiento inmediato, ya que puede evolucionar a un infarto testicular.
Los testículos no descendidos (TND) afectan a 1/3 de los recién nacidos prematuros y 1% de término, ubicándose en el canal inguinal en un 80%(1). Esto predispone a una torsión testicular, asociándose en el 4-9% de los casos, presentando clínica inespecífica, lo que dificulta el diagnóstico.

Objetivos:
• Investigar el rol del ultrasonido (US) en el diagnóstico de TT en TND.
• Describir los principales hallazgos ecográficos.

Desarrollo del tema:
Caso clínico: paciente masculino de 7 años, con aumento de volumen inguinal. Se sospecha linfadenitis abscedada. Se realiza US, visualizando estructura nodular hipoecogénica heterogénea con vascularización periférica al Doppler color. Biopsia informa isquemia testicular.
Se realiza búsqueda bibliográfica para conocer sobre el rol del US en el diagnóstico de esta patología.
La utilidad de esta modalidad varía según los estudios, estimando una sensibilidad entre el 62,9 y el 100%(1) y una especificidad cercana al 90%(2), variando con el uso de ecografía de alta resolución. La principal limitación de los diversos estudios es el número de pacientes con el hallazgo específico de torsión en TND, ya que la mayor de las series consta de 60 pacientes, lo que limita los análisis, además de la dependencia de la experiencia del operador.
Los hallazgos en US en escala de grises dependen de la duración de la torsión: cuando es reciente, el testículo presenta ecotextura normal y en presencia de isquemia se observará hipoecogénico, pudiendoasociarse áreas hiperecogénicas por hemorragia, además de aumento de volumen testicular y del epidídimo, hidrocele y edema de la pared escrotal.La evaluación mediante Doppler color permite evidenciar la ausencia de flujo intratesticular o una asimetría al comparar con el contralateral, observando cambios en la morfología de onda al Doppler espectral; sin embargo, en niños pequeños puede no observarse flujo debido a la baja velocidad de flujo, lo que puede inducir a confusiones.

Referencias:
1. Komarowska MD, Pawelczyk A, Matuszczak E, Dębek W, Hermanowicz A. Is Testicular Torsion a Real Problem in Pediatric Patients With Cryptorchidism? Front Pediatr. 2021;8. doi:10.3389/fped.2020.575741
2. Domínguez C, Vivancos S, Bonillo M, Serrano A, García F. Torsión testicular en testes no descendidos. Actas Urol Esp. 2007;1:49-51.
3. Gupta A, Croake A, Rubens D, Dogra V. Do Not Get It Twisted. Common and Uncommon Manifestations of Testicular Torsion. Journal of Ultrasound in Medicine. 2022;41(2):271-283. doi:10.1002/jum.15723
4. Dupond-Athénor A, Peycelon M, Abbo O, et al. A multicenter review of undescended testis torsion: A plea for early management. J Pediatr Urol. 2021;17(2):191.e1-191.e6. doi:10.1016/j.jpurol.2020.12.004
5. Kravchick S, Cytron S, Leibovici O, et al. Color Doppler sonography: its real role in the evaluation of children with highly suspected testicular torsion. Eur Radiol. 2001;11(6):1000-1005. doi:10.1007/s003300000695

Temas: Pediatría

Transferencia protón amida. Un nuevo protagonista en el estudio mulparamétrico de gliomas en RM.

Alarcón F, Rosales R, Miranda-Merchak A, Okuma C, Alvo J, Rivera M.

Estado actual:
Históricamente el Gold Estándar para graduar gliomas es la histopatología, sin embargo, diferenciar gliomas de altos y bajos grados sigue siendo un desafío. Además, es difícil distinguir entre progresión tumoral y pseudo-progresión después del tratamiento con radioterapia debido a que la RM multiparamétrica no es lo suficientemente específica para esta distinción.

Descripción:
El avance tecnológico que se presenta en este estudio es la técnica de Imagen de Transferencia de Protones de Amida (TPA) en Resonancia Magnética. TPA es una técnica emergente de imagen de resonancia magnética molecular basada en la transferencia de saturación química que ha demostrado ser prometedora en la imagen oncológica, especialmente en tumores cerebrales. TPA permite detectar proteínas y péptidos móviles endógenos en los tejidos mediante la saturación de los protones amida en los enlaces peptídicos.

Potencial:
La técnica de TPA en Resonancia Magnética tiene el potencial de diferenciar gliomas de altos y bajos grados, lo que ayudaría en la graduación de estos tumores previo a la histopatología. Además, TPA podría ser útil para distinguir entre cambios postratamiento, como la pseudo-progresión de la verdadera recurrencia tumoral. TPA puede servir como biomarcador de comportamiento tumoral maligno dentro de lesiones cerebrales heterogéneas, lo que podría permitir guiar biopsias o tratamientos por radioterapia.

Conclusión:
La técnica de Imagen de Transferencia de Protones de Amida en Resonancia Magnética muestra un gran potencial en la práctica radiológica para mejorar la caracterización de gliomas y para diferenciar entre progresión tumoral y pseudo-progresión después del tratamiento. La incorporación de TPA a los protocolos multiparamétricos previamente establecidos de RM 3T (perfusión T2, perfusión ASL o espectroscopía de protones, entre otros) para la caracterización tumoral de gliomas representa una eficaz herramienta no invasiva para el diagnóstico de tumores recurrentes versus efecto del tratamiento. Esta técnica representa un paso hacia una mejor comprensión y manejo de los tumores cerebrales, mejorando la precisión en el diagnóstico y seguimiento de los pacientes.

Referencias:
Jiang S, Eberhart CG, Lim M, et al. Identifying Recurrent Malignant Glioma after Treatment Using Amide Proton Transfer-Weighted MR Imaging: A Validation Study with Image-Guided Stereotactic Biopsy. Clin Cancer Res. 2019;25(2):552-561. doi:10.1158/1078-0432.CCR-18-1233

Kamimura K, Nakajo M, Yoneyama T, et al. Amide proton transfer imaging of tumors: theory, clinical applications, pitfalls, and future directions. Jpn J Radiol. 2019;37(2):109-116. doi:10.1007/s11604-018-0787-3

Su C, Liu C, Zhao L, et al. Amide Proton Transfer Imaging Allows Detection of Glioma Grades and Tumor Proliferation: Comparison with Ki-67 Expression and Proton MR Spectroscopy Imaging. AJNR Am J Neuroradiol. 2017;38(9):1702-1709. doi:10.3174/ajnr.A5301

Park KJ, Kim HS, Park JE, Shim WH, Kim SJ, Smith SA. Added value of amide proton transfer imaging to conventional and perfusion MR imaging for evaluating the treatment response of newly diagnosed glioblastoma. Eur Radiol. 2016;26(12):4390-4403. doi:10.1007/s00330-016-4261-2

Wen Z, Hu S, Huang F, et al. MR imaging of high-grade brain tumors using endogenous protein and peptide-based contrast. Neuroimage. 2010;51(2):616-622. doi:10.1016/j.neuroimage.2010.02.050

Temas: Neurorradiología

Transformando la Radiología: VR y AR revolucionan la visualización médica.

López K, Zárate M, Echavarría C, Buzzi A.

Estado actual de la técnica:
La Realidad Virtual (VR) y la Realidad Aumentada (AR) han experimentado un notable avance tecnológico en los últimos años, transformando el campo de la radiología. Estas tecnologías permiten a los médicos visualizar imágenes médicas de manera más inmersiva y precisa, mejorando así la interpretación diagnóstica y la planificación de tratamientos.

Descripción del avance tecnológico:
La VR ofrece entornos virtuales 3D donde los médicos pueden explorar estructuras anatómicas detalladamente, mientras que la AR superpone imágenes radiológicas en tiempo real en el campo de visión de los médicos durante los procedimientos. Estas tecnologías proporcionan una visión más precisa y ayudan a los médicos a tomar decisiones más informadas y precisas.

Potenciales aplicaciones:
Las aplicaciones de la VR y AR en radiología son prometedoras. En la VR, se pueden mejorar la detección de anomalías, la planificación quirúrgica y la educación médica. Por otro lado, la AR puede asistir en procedimientos guiados por imágenes, mejorando la precisión y la seguridad. Además, estas tecnologías pueden mejorar la comunicación con los pacientes al mostrar imágenes radiológicas de manera más accesible, proporcionar simulaciones interactivas de casos clínicos, permitiendo a los estudiantes practicar la interpretación de imágenes radiológicas y mejorar sus habilidades diagnósticas. De igual manera, ayudar a los estudiantes a visualizar y comprender mejor las estructuras anatómicas en tiempo real durante sus prácticas, facilitando su aprendizaje y entrenamiento.

Conclusiones:
Aunque aún existen desafíos como la integración en los flujos de trabajo clínicos y consideraciones éticas, la VR y AR tienen el potencial de revolucionar la radiología. Estas tecnologías avanzadas ofrecen nuevas perspectivas y herramientas para los profesionales de la salud, mejorando la toma de decisiones y los resultados clínicos. Se espera que el desarrollo y la adopción de estas tecnologías continúen expandiéndose, beneficiando tanto a médicos como a pacientes.

Referencias:
Park SH, Han K, Park HJ. Application of Virtual Reality and Augmented Reality in Radiology. J Korean Med Sci. 2020;35(24):e225. doi: 10.3346/jkms.2020.35.e225.

Hodeib M, Berberat J. Virtual Reality, Augmented Reality, and Mixed Reality Applications in Orthopedic Surgery: A Systematic Review. Artif Intell Med. 2019;95:101-112. doi: 10.1016/j.artmed.2019.05.006.

Wijewickrema S, Mauger C, Westbrook J. Potential Use of Virtual Reality and Augmented Reality in Radiology Education and Training. J Med Imaging Radiat Oncol. 2020;64(6):801-811. doi: 10.1111/1754-9485.13073.

Menchaca-Forero J, Plata-Menchaca E, Gaviria-Castaño D. Augmented Reality Applied to Radiology: An Updated Bibliographic Review. Radiología. 2020;62(5):441-451. doi: 10.1016/j.rx.2020.07.003.

Lu Y, Jing H, Yang L, Zhou J, Wang C, Xie W. Virtual Reality and Augmented Reality in the Application of Surgery: A Literature Review. Med Sci Monit. 2021;27:e930480. doi: 10.12659/MSM.930480.

Temas: Otro

Tres signos de interés que sugieren enfermedades del tejido conectivo en contexto UIP.

Hoffmann J, Yánez A, Rivera P, Bravo J, Chen P, Montaña N.

Introducción:
Es habitual el desarrollo de un patrón de neumonía intersticial usual (UIP) en la fibrosis pulmonar idiopática y cuando existen manifestaciones pulmonares en enfermedades del tejido conectivo, existen signos tomográficos que pueden orientarnos al segundo grupo etiológico, lo cual tiene importancia en cuanto a estrategias de estudio, tratamiento y en algunos casos también pronóstico.

Objetivos:
Describir los principales signos imagenológicos que se han relacionado a enfermedades del Tejido Conectivo en contexto de UIP.

El patrón de neumonía intersticial usual (UIP) es una entidad heterogénea con grados variables de fibrosis del intersticio pulmonar. Si bien la causa más frecuente es la fibrosis pulmonar idiopática (IPF), es de gran relevancia identificar las etiologías secundarias conocidas, como toxicidad por drogas, exposición y enfermedades del tejido conectivo.
En particular estas últimas representan la causa conocida más común y no es inusual que las manifestaciones pulmonares identificadas en TC precedan a otros síntomas. De esta forma, la sospecha radiológica de una enfermedad del tejido conectivo subyacente en contexto de UIP tiene implicancias en cuanto a las estrategias de estudio, terapéuticas y pueden establecer mejor pronóstico respecto a IPF en caso de confirmarse.
En esta revisión realizada a partir de tres casos característicos, se exponen los hallazgos radiológicos en TC que han demostrado mayor asociación entre patrón UIP y enfermedades del tejido conectivo y que por lo tanto plantean realizar un estudio reumatológico dirigido.

Referencias:
Chung JH, Cox CW, Montner SM, Adegunsoye A, Oldham JM, Husain AN, Vij R, Noth I, Lynch DA, Strek ME. CT Features of the Usual Interstitial Pneumonia Pattern: Differentiating Connective Tissue Disease–Associated Interstitial Lung Disease From Idiopathic Pulmonary Fibrosis. AJR (American Journal of Roentgenology). 2018;210:307-313.

Chung JH, Montner SM, Thirkateh P, Cannon B, Barnett SD, Nathan SD. Computed Tomography Findings Suggestive of Connective Tissue Disease in the Setting of Usual Interstitial Pneumonia. J Comput Assist Tomogr. 2021;45(5).

Walkoff L, White DB, Chung JH, Asante D, Cox CW. The Four Corners Sign: A Specific Imaging Feature in Differentiating Systemic Sclerosis-related Interstitial Lung Disease From Idiopathic Pulmonary Fibrosis. J Thorac Imaging. 2018 May;33(3):197-203.

Temas: Tórax y Cardiovascular



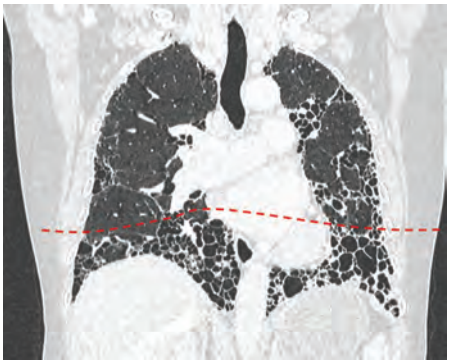

Tumor de células gigantes de la vaina tendinosa: Un enfoque pictográfico con ultrasonido y resonancia magnética.

Elgueta F, Castellón J, Salgado F, Villafranca P, Gana E.

Introducción:
Tumor de células gigantes de la vaina tendinosa: un enfoque pictográfico con ultrasonido y resonancia magnética.

Objetivo:
Describir y presentar en forma concisa hallazgos imagenológicos típicos de una serie de casos de nuestra institución, mostrando énfasis en la importancia y utilidad del ultrasonido y resonancia magnética.

Aproximación al problema:
El tumor de células gigantes de la vaina tendinosa es una proliferación sinovial benigna dentro de la vaina del tendón que involucra comúnmente los dedos de la mano. Es el segundo tumor de tejido blando más común en la mano y muñeca después del ganglión sinovial. Se clasifican según patrón de crecimiento, localizado o difuso, frecuentemente afecta a adultos de mediana edad con una mayor incidencia en mujeres. Si bien por lo general es asintomático, puede crecer localmente ocasionando aumento de volumen doloroso y rigidez. Esta descrito su potencial de malignización, muy infrecuente, con pocos casos reportados en la literatura. Como examen inicial el ultrasonido es útil para determinar la naturaleza sólida de la lesión y su relación con la vaina tendinosa, siendo la resonancia magnética el examen de elección para su diagnóstico, permitiendo determinar con mayor exactitud su morfología, extensión y planificar óptimamente la resección quirúrgica.

Descripción de la serie:
Se realizó una revisión pictográfica sobre tumores de célula gigante de la vaina tendinosa de mano en ultrasonido y resonancia magnética partir de 8 casos de nuestra institución y literatura afín.

Resumen:
El tumor de células gigantes de la vaina tendinosa es un tumor benigno no exento de complicaciones, debido a su tendencia a la recurrencia que puede alcanzar hasta un 20%, su impacto funcional en el segmento corporal comprometido y en menor medida su infrecuente potencial de malignización. Reconocer en ultrasonido una lesión sólida hipoecogénica en relacion a la vaina tendinea, vascularizada al doppler color, asi como en RM la presencia de una lesion que excibe artefacto de susceptibilidad y baja señal en secuencias potenciadas en T2, son claves en la formulación del diagnóstico por imágenes.

Referencias:
1- Lv Z, Liu J. Giant cell tumor of tendon sheath at the hand: A case report and literature review. Ann Med Surg (Lond). 2020;60:555-558.
2- Uriburu IJ, Levy VD. Intraosseous growth of giant cell tumors of the tendon sheath (localized nodular tenosynovitis) of the digits: report of 15 cases. J Hand Surg [Am]. 1998;23(4):732-736.
3- Middleton WD, Patel V, Teefey SA, Boyer MI. Giant cell tumors of the tendon sheath: analysis of sonographic findings. AJR Am J Roentgenol. 2004;183(2):337-339.
4- Díaz Sánchez M, Vadillo Santos A, Becerril Barrientos MJ, Gómez Pérez MDG. Tumor de células gigantes de la vaina tendinosa. Acta Méd Grupo Ángeles. 2022;20(2):197-198.

Temas: Músculo-Esquelético

Tumores cardíacos: aproximación diagnóstica por imágenes y revisión del tema.

Romanque P, Alegría J, Ramos C, Silva C, Díaz JC, Varela C.

Introducción:
Los tumores primarios cardíacos son infrecuentes. La mayoría son benignos. Los tumores malignos son raros, pero es necesario incluirlos en el diagnóstico diferencial si se quiere valorar adecuadamente cada caso.

Objetivos:
Revisar las características imagenológicas y el diagnóstico diferencial de los tumores cardíacos primarios y secundarios.

Desarrollo del tema:
Los tumores cardíacos pueden ser asintomáticos o tener sintomatología inespecífica, dependiendo de su ubicación, tamaño y relación con estructuras cardíacas.
Las tumores primarios benignos son más comunes, siendo el mixoma el más frecuente. 75% de los mixomas se presenta en el atrio izquierdo. Típicamente son solitarios y de tamaño variable. En imágenes son bien definidos, de bordes lisos. Presentan realce heterogéneo, son isointensos en secuencias ponderadas en T1 e hiperintensos en secuencias ponderadas en T2. Pueden ser móviles en el cine.
El lipoma es el segundo tumor benigno en frecuencia. Habitualmente bien definido, homogéneo y de crecimiento lento, muchas veces incidentales. Tienen señal homogénea y alta en secuencias ponderadas en T1, que se suprime con saturación grasa.
Los fibroelastomas papilares afectan predominantemente las válvulas. La mayoría son pequeños, bien definidos, con intensidad de señal intermedia en secuencias ponderadas en T1 e intermedia a alta en T2.
El angiosarcoma es la neoplasia primaria maligna más frecuente y habitualmente se desarrolla en el surco interauricular. Tienden a ser masas voluminosas, heterogéneas, invasivas, con extensión al pericardio. Habitualmente son isointensas en imágenes ponderadas en T1 e hiperintensas en T2.
Los trombos son las masas intracavitarias más frecuentes. No realzan con el contraste y la señal en RM varía según la edad del trombo.
En conclusión, si bien poco frecuentes, es importante para el radiólogo general estar familiarizado con ciertas características que pueden ayudar a definir y orientar el diagnóstico diferencial.

Referencias:
1. Motwani M, Kidambi A, Herzog BA, Uddin A, Greenwood JP, Plein S. MR imaging of cardiac tumors and masses: A review of methods and clinical applications. Radiology. 2013;268(1). doi:10.1148/radiol.13121239
2. Herzog B a, Greenwood JP, Plein S, Motwani M, Kidambi A, Uddin A. MR Imaging of Cardiac Tumors and Masses : A Review of Methods. Radiographics. 2013;268(1).
3. Kim EY, Choe YH, Sung K, Park SW, Kim JH, Ko YH. Multidetector CT and MR imaging of cardiac tumors. Korean J Radiol. 2009;10(2). doi:10.3348/kjr.2009.10.2.164
4. Kassop D, Donovan MS, Cheezum MK, et al. Cardiac Masses on Cardiac CT: A Review. Curr Cardiovasc Imaging Rep. 2014;7(8). doi:10.1007/s12410-014-9281-1
5. Tyebally S, Chen D, Bhattacharyya S, et al. Cardiac Tumors: JACC CardioOncology State-of-the-Art Review. JACC CardioOncol. 2020;2(2). doi:10.1016/j.jaccao.2020.05.009

Temas: Tórax y Cardiovascular

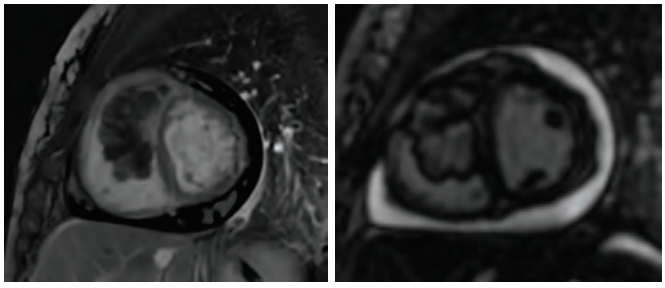

Tumores neuroectodermicos primitivos: Una neoplasia excepcional.

Rozas Tapia N, Mota Arteaga F.

Objetivo:
escribir los hallazgos imagenológicos y las características clínico-patológicas de los tumores neuroectodérmicos primitivos periféricos que surgen en órganos intraabdominales.

Descripción:
Los tumores neuroectodérmicos primitivos (PNETs) son un grupo extremadamente raro de tumores malignos que se originan de pequeñas células redondas de origen neuroectodermico que afectan tejidos blancos y huesos.
En 1996 Batsakis et al dividieron la familia de PNET en tres grupos basados en el tejido de origen:
- Tumores primitivos neuroectodérmicos del sistema nervioso central (SNC).
- Neuroblastoma: tumores derivados del sistema nervioso autónomo.
- Tumores neuroectodérmicos primitivos periféricos (pPNET): tumores derivados de tejidos fuera del sistema nervioso central y autónomo.
Los tumores pPNET también se clasifican como parte de la familia de los tumores de Ewing, siendo a menudo mencionados de forma indistinta en la literatura. Por lo general, la familia de los tumores de Ewing y los pPNET representan diferentes manifestaciones del mismo tumor y presentan alteraciones genéticas similares, sin embargo, el sarcoma de Ewing es más común en los huesos, mientras que los tumores neuroectodérmicos primitivos periféricos son más comunes en tejidos blandos.
Casos de PNET se han reportado principalmente de órganos tales como el cerebro, glándulas parótidas, pulmón, riñón, vejiga, páncreas, testículos y raramente en la próstata, con once casos publicados al año 2018 y el útero con 70 casos publicados al año 2021.

Casos:
Los pPNET de la próstata son extremadamente raros. Presentamos el caso de un paciente de 57 años con historia de dolor en región pelviana. Al examen físico la próstata presentaba consistencia dura y el antígeno prostático específico dentro de rangos normales (PSA: 1.26). Inmunohistoquímica (IH): compatible con PNET/Sarcoma de Ewing Ki67 59% de células tumorales.
Paciente de 42 años con historia de genitorragia y anemia. El estudio inicial con TC muestra lesión proliferativa en cérvix uterino. Estudio histológico e IH : hallazgos morfológicos compatibles con tumor de células redondas pequeñas con características IH compatibles con PNET.

Referencias:
1. Batsakis JG, MacKay B, El-Naggar AK. Ewing's Sarcoma and Peripheral Primitive Neuroectodermal Tumor: An Interim Report. Ann Otol Rhinol Laryngol. 1996;105(10):838-843. doi:10.1177/000348949610501014
2. Kord Valeshabad A, Choi P, Dababo N, Shamim E, Alsadi A, Xie KL. Metastatic Primitive Neuroectodermal Tumor of the Prostate: A Case Report and Review of the Literature. Clin Genitourin Cancer. 2018;16(2):e343-e347. doi:10.1016/j.clgc.2017.10.023
3. Benitez Delgado T, Laseca-Modrego M, Gonzalez Garcia-Cano D, Rave Ramirez A, Arencibia-Sánchez O. Uterine Primitive Neuroectodermal Tumor. Cureus. Published online July 17, 2021. doi:10.7759/cureus.16437

Temas: Abdomen

Tumores Neuroendocrinos del páncreas con presentación imagenológica inhabitual.

Diana Saavedra, Magdalena Correa, Gabriel Minond, Esteban Crisostomo, Davis Herquiñigo, Marcelo Castro

Introducción:
Los tumores neuroendocrinos del páncreas (pNET) son una entidad poco común dentro del espectro de los tumores pancreáticos, representando aproximadamente el 1-2% de los casos, con una prevalencia hasta el 10%.
La última actualización, (2017, WHO) clasifica a estos tumores principalmente por el tipo de histopatología, según su grado de diferenciación y si son funcionantes, en relación con su capacidad de producción hormonal, para así poder clasificar el grado y predecir el comportamiento del tumor.
Generalmente, los pNET se presentan como imagen sólida hipervascular. Dependiendo si son funcionantes puede variar el tamaño y presentación de necrosis o hemorragia local. También pueden presentar hallazgos imagenológicos atípicos: patrón hipovascular, crecimiento de vasculatura interna característica y las variantes calcificadas y quísticas.
Debido a la baja prevalencia, y poca información estadística, es importante conocer las variantes atípicas para aumentar la precisión diagnóstica de estos tumores y así poder diferenciarlos de otras patologías que comprometan el páncreas.

Métodos:
Análisis retrospectivo de una base de datos monocéntrico de pacientes con diagnóstico imagenológico de pNET de presentación atípica radiológica, durante el periodo de julio 2010-julio 2023. Objetivo describir variantes y hallazgos radiológicos de los casos junto a apoyo pictográfico.

Descripción de serie:
De un total de 21 casos se obtienen 6 pacientes (2 masculinos y 4 femeninos) con pNET atípico al US, TAC, RMN. Con distribución de rango etáreo entre 34-70 años.
En los hallazgos imagenológicos la ubicación encontrada fue cabeza o cuerpo del páncreas. La mayoría presentan patrón hipovasculares o vascularidad heterogénea. 1 caso tiene presentación quística. Los casos avanzados con metástasis presentan compromiso vascular y/o calcificaciones.

Conclusión:
La población estudiada mantiene las proporciones descritas en la literatura según las variantes demográficas y baja incidencia de tumores funcionantes. Los pNET de presentación atípica siguen siendo un desafío diagnóstico, donde se recomienda un alto grado de de sospecha, ya que la evolución y sobrevida es muy variable.

Referencias:
1. Milan SA, Yeo CJ. Neuroendocrine tumors of the pancreas. Curr Opin Oncol. 2012;24(1):46–55. doi:10.1097/cco.0b013e32834c554d

2. D'Onofrio M, De Robertis R, Capelli P, et al. Uncommon presentations of common pancreatic neoplasms: a pictorial essay. Abdom Imaging. 2015;40(6):1629–1644. doi:10.1007/s00261-015-0388-x

3. Guilmette JM, Nosé V. Neoplasms of the Neuroendocrine Pancreas: An update in the classification, definition, and molecular genetic advances. Adv Anat Pathol. 2019;26(1):13–30. doi:10.1097/PAP.0000000000000201

4. Khanna L, Prasad SR, Sunnapwar A, et al. Pancreatic neuroendocrine neoplasms: 2020 update on pathologic and imaging findings and classification. Radiographics. 2020;40(5):1240–1262. doi:10.1148/rg.2020200025

5. Ciaravino V, De Robertis R, Tinazzi Martini P, et al. Imaging presentation of pancreatic neuroendocrine neoplasms. Insights Imaging. 2018;9(6):943–953. doi:10.1007/s13244-018-0658-6

Temas: Abdomen

Ultrasonografía de la región plantar del pie. No todo es fascitis.

Inzulza A.

Introducción:
El dolor plantar es causa frecuente de derivación a ecografía de partes blandas. La patología principal que lo origina es la fascitis plantar , sin embargo existen varias patologías diferentes que pueden originar este síntoma, siendo fundamental su diagnóstico preciso a fin de instaurar el tratamiento correcto.

Objetivo:
Describir las principales patologías de la planta del pie y su presentación ultrasonográfica.

Desarrollo:
El dolor plantar tiene como principal causa a la fascitis , sin embargo hay muchas patologías de menor frecuencia que pueden originar este síntoma, ya sea en la misma fascia plantar como son la rotura , entesopatía y fibromatosis, o en otras estructuras como la piel , subcutáneo y plano musculotendíneo. Dentro de éstas podemos destacar: elomas , trombosis de venas plantares , paniculitis focal , quistes subcutáneos , hematomas , abscesos , cuerpos extraños y neuronas de Morton .
La ultrasonografía es el método de elección en el diagnóstico de estas entidades, logrando habitualmente establecer en forma clara el diagnóstico.

Referencias:
Artul S, Habib G: Ultrasound findings of the painful ankle and foot. J Clin Imaging Sci 2014; 4: 25.

Draghi F, Gitto S, Bortolotto C, Draghi AG, Ori Belometti G: Imaging of plantar fascia disorders: findings on plain radiography, ultrasound and magnetic resonance imaging. Insights Imaging 2017; 8: 69–78.

Van Hul E, Vanhoenacker F, Van Dyck P, De Schepper A, Parizel PM: Pseudotumoural soft tissue lesions of the foot and ankle: a pictorial review. Insights Imaging 2011; 2: 439–452.

Sabir N, Demirlenk S, Yagci B, Karabulut N, Cubukcu S. Clinical utility of sonography in diagnosing plantar fasciitis. J Ultrasound Med. 2005;24:1041–8.

Leonge E, Afolavan J, Carme A, Solan M. Ultrasound scanning for recalcitrant plantar fasciopathy. Basis of a new calcifications. Skeletal Radiol. 2013;42:393–8.

Temas: Músculo-Esquelético



Un año y 1000 beneficiados.

Swett E, Olmos C, López S, Retamal A, Cañoles R.

Objetivo:
Dar a conocer nuestra experiencia en este año de operación.

Aproximación al problema:
Hace más de un año que nuestra institución instaló un PET-CT en la capital de la región, solucionando la carencia de esta tecnología en el ámbito local, con miras a lograr un mayor beneficio de los pacientes tanto de servicios públicos como privados, considerando nuestra lejanía con la capital, la demanda creciente de este tipo de estudios, la ausencia de centros similares en el Chile austral, y que el Hospital Base de Valdivia es el centro de derivación oncológico del sur de Chile.

Descripción:
Durante los 14 meses de funcionamiento del PET-CT de esta institución, se ha realizado un total de 986 estudios PET-CT, de los cuales 818 fueron con F18-FDG (83,0%), 131 con F18-PSMA (13,3%) y 37 (3,8%) con análogos de somatostatina (F18-Alf-Nota). Del total de estudios con F18-FDG, la gran mayoría (798 estudios, 97,6%) fueron PET-CT oncológicos, el resto (20 estudios, 2,4%) fueron no oncológicos, en estos están incluidos 2 PET Cerebrales.

Conclusión:
Por el aumento progresivo de las solicitudes del examen, y por la cantidad de estudios PET-CT realizados durante los primeros 14 meses de funcionamiento, queda de manifiesto el gran beneficio de contar con esta tecnología a nivel regional, con casi 1000 prestaciones que se traducen en una mejor y más completa evaluación de los pacientes a nivel local, con un ahorro económico significativo, tanto para el paciente como para el sistema público de salud.

Con la experiencia ganada hasta la fecha, la institución ha contribuido en lograr una óptima y más completa evaluación de nuestros pacientes, ayudando a mejorar la calidad de atención con la oportunidad de un proceso diagnóstico-terapéutico más certero, y ampliando la cartera de estudios diagnósticos disponibles localmente, con el único fin de lograr un mayor beneficio y bienestar de nuestros pacientes.

Referencias:
Fonti R, Conson M, Del Vecchio S. PET/CT in radiation oncology. Semin Oncol. 2019 Jun;46(3):202-209. doi: 10.1053/j.seminoncol.2019.07.001. Epub 2019 Jul 26. PMID: 31378377.

Temas: Medicina Nuclear

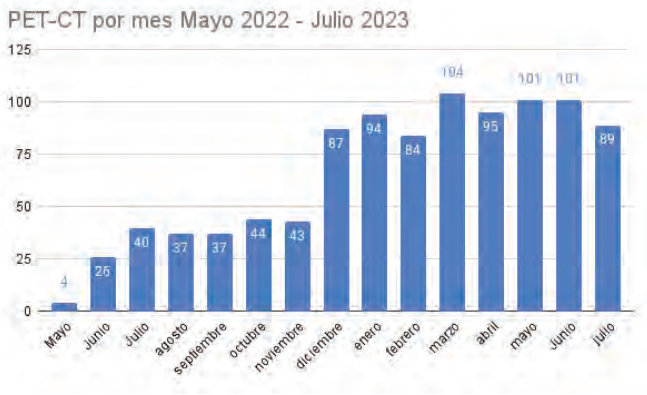

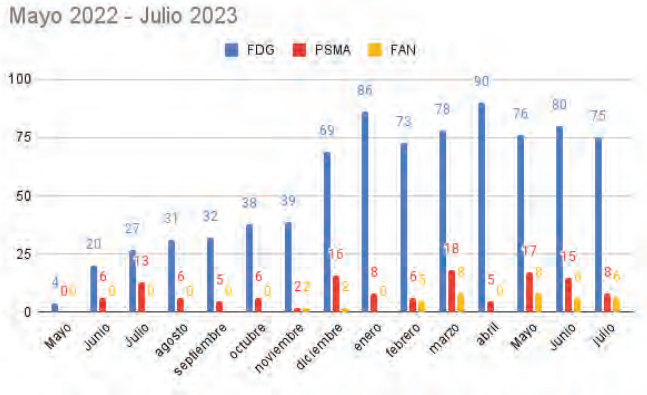

Un sospechoso con muchas caras: Revisión pictográfica del espectro de presentaciones de la aspergilosis pulmonar.

Ahumada O, Torres J, Romanque P, Alegría J, Díaz JC, Ramos C.

Introducción:
Las especies de Aspergillus y en particular, Aspergillus fumigatus, son la causa más frecuente de infecciones pulmonares fúngicas, con un amplio espectro de presentaciones clínicas e imagenológicas que incluyen formas invasivas y no invasivas. Es una enfermedad cada vez más frecuente, tanto en pacientes inmunodeprimidos como inmunocompetentes y puede causar infecciones graves si el diagnóstico y el tratamiento no son oportunos. En esta presentación se revisa el espectro de hallazgos en el compromiso pulmonar por Aspergillus.

Objetivo:
Ofrecer una revisión pictográfica del espectro de presentaciones de la aspergilosis en TC.

Desarrollo del tema:
La aspergilosis pulmonar tiene diversas formas de presentación y grados variables de severidad. Se presenta con patrones radiológicos característicos, aunque puede haber sobreposición en los hallazgos.
La aspergilosis broncopulmonar alérgica es un trastorno inflamatorio caracterizado por una reacción de hipersensibilidad, típicamente asociado a asma y fibrosis quística, aunque puede observarse en otras enfermedades bronquiectasicas.
El aspergiloma es el compromiso pulmonar saprofítico, con leve reacción tisular y corresponde a un conglomerado de hifas, fibrina y células inflamatorias que se acumulan en una cavidad pulmonar preexistente.
Por último, las variantes invasivas representan enfermedades graves, que alcanzan hasta un 85% de mortalidad y ocurren principalmente en pacientes inmunodeprimidos. Dependiendo de la vía de diseminación, se puede presentar como broncoinvasiva, en la cual hay compromiso de la vía aérea en grado variable o como aspergilosis angioinvasiva, donde hay invasión de hifas a las arterias de pequeño y mediano calibre, generando áreas de infarto pulmonar y finalmente, diseminación hematógena.
La aspergilosis necrosante crónica o semiinvasiva es una infección localmente invasiva que progresa en semanas o meses, en pacientes levemente inmunosuprimidos. Dada la variabilidad de la presentación de este cuadro y su gran relevancia en cuanto al pronóstico de los pacientes, es importante que todo radiólogo esté familiarizado con los patrones de imágenes de cada una de estas**.**

Referencias:
1. Prasad A, Agarwal K, Deepak D, Atwal SS. Pulmonary aspergillosis: What CT can offer before it is too late! Journal of Clinical and Diagnostic Research. 2016;10(4). doi:10.7860/JCDR/2016/17141.7684
2. Greene R. The radiological spectrum of pulmonary aspergillosis. Med Mycol. 2005;43(SUPPL.1). doi:10.1080/13693780500064771
3. Franquet T, Müller NL, et al. Spectrum of Pulmonary Aspergillosis: Histologic, Clinical, and Radiologic Findings LEARNING OBJECTIVES FOR TEST 2. RadioGraphics. 2001;21.
4. Panse P, Smith M, Cummings K, Jensen E, Gotway M, Jokerst C. The many faces of pulmonary aspergillosis: Imaging findings with pathologic correlation. Radiology of Infectious Diseases. 2016;3(4). doi:10.1016/j.jrid.2016.10.002

Temas: Tórax y Cardiovascular

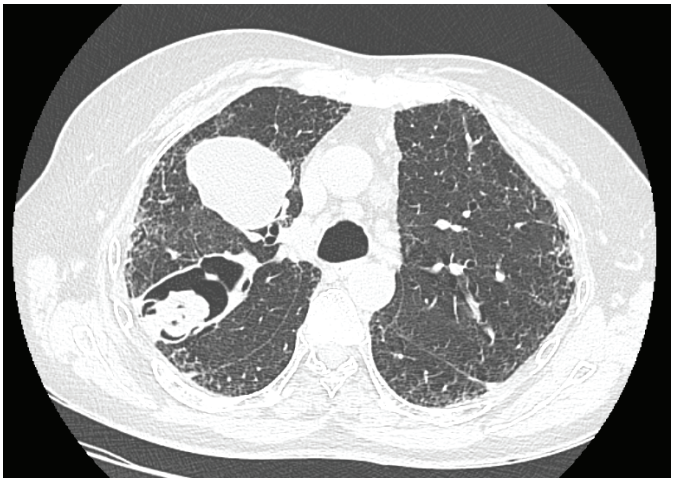

Una amenaza silenciosa: Neumonía necrotizante en pediatría.

Campos O, Skoknic V, Muñoz R, Radic N, Pose G.

Introducción:
La neumonía en la infancia es una enfermedad relativamente frecuente y tratable, pero puede complicarse y llegar a ser mortal, según datos de la OMS representa hasta el 14% de las muertes en menores de 5 años [1]. Una complicación grave es la neumonía necrotizante que se caracteriza por la destrucción y necrosis del tejido pulmonar, lo que provoca otras complicaciones de mayor morbimortalidad y empeora el pronóstico de los niños afectados [2].

Objetivo:
Realizar una revisión actualizada de esta patología en las distintas modalidades de imágenes a través de casos que se han presentado en nuestra institución.

Desarrollo:
Es importante diagnosticar esta afección tempranamente para iniciar el tratamiento adecuado y mejorar el pronóstico. La radiología juega un papel fundamental en el diagnóstico y seguimiento de la neumonía necrotizante pediátrica, se pueden utilizar varias técnicas de imagen. La radiografía de tórax puede tener limitaciones para detectar elementos sutiles como la necrosis, pero sigue siendo útil para identificar consolidación pulmonar, derrames pleurales y otros signos indirectos [3]. La ecografía permite identificar las áreas necróticas con ausencia de flujo vascular mediante la ecografía Doppler [4]. Además de visualizar y valorar la consolidación pulmonar, el derrame pleural y la presencia de abscesos o cavidades [2]. La tomografía computarizada de tórax se considera la modalidad de imagen de elección para el diagnóstico de neumonía necrotizante en niños. Identifica y caracteriza con mayor precisión las áreas de consolidación, cavitación, necrosis y abscesos pulmonares. También ayuda a valorar la extensión y gravedad de la enfermedad y a detectar complicaciones como la fístula broncopleural o el neumotórax [5]. En conclusión, la radiología juega un papel fundamental en la identificación y caracterización de los hallazgos asociados a esta enfermedad mediante el uso de técnicas multimodales. En este trabajo se realizará una exposición de imágenes seleccionadas de distintos pacientes evaluados en nuestra institución con diagnóstico de neumonía necrotizante indicando los principales hallazgos radiológicos y su evolución temporal.

Referencias:
1. Neumonía infantil. Who.int. Disponible en: https://www.who.int/es/news-room/fact-sheets/detail/pneumonia
2. Peredo D, Echeverría M, Zepeda G, Del R. NEUMONÍA NECROTIZANTE. EXPERIENCIA EN EL HOSPITAL ROBERTO DEL RÍO PERÍODO 2014 A 2020. Revistapediatria.cl. Disponible en: https://revistapediatria.cl/volumenes/2021/vol18num3/pdf/NEUMONIA%20NECROTIZANTE.pdf
3. Bover-Bauza C, Osona B, Gil JA, Peña-Zarza JA, Figuerola J. Resultados a largo plazo de la neumonía necrotizante. An Pediatr (Engl Ed). 2020; Disponible en: http://dx.doi.org/10.1016/j.anpedi.2020.04.034
4. Planchet Corredor JA, Barreto O, Ferreira G. Neumonía necrotizante en paciente pediátrico. Revista Digital de Postgrado. 2019;e169–e169. Disponible en: https://pesquisa.bvsalud.org/portal/resource/pt/biblio-1094896
5. Martín AA, de la Cruz ÓA, Pérez GP. Complicaciones de la neumonía adquirida en la comunidad: derrame pleural, neumonía necrotizante, absceso pulmonar y pioneumotórax. Protoc diagn ter pediatr. 2017;1:127-146. Disponible en: https://www.aeped.es/sites/default/files/documentos/09_complicaciones_neumonia_adquirida_0.pdf

Temas: Pediatría



Una mirada docente: ¿Cómo estudian en Chile los residentes de radiología?

Valenzuela J, Lindner C, Santander D, Olivos J.

Introducción:
Dado el avance de las técnicas imagenológicas, es de vital importancia que los docentes conozcan los métodos de estudio utilizados por los residentes en su formación académica, a fin de optimizar las estrategias de enseñanza.
Actualmente, no hay datos en la literatura sobre los métodos de estudio más utilizados por los residentes chilenos de radiología, por lo que se hace relevante obtener esta información con el objetivo de personalizar el proceso de formación.

Objetivo:
Describir e identificar los métodos de estudio más utilizados por los residentes de radiología en Chile.

Materiales y métodos:
Se realizó un estudio transversal descriptivo mediante la aplicación de una encuesta internacional validada, adaptada a nuestro medio local.
Se consideró como sujetos elegibles a todos los residentes de imagenología en Chile al año 2023, a quienes se les aplicó la encuesta de forma anónima y voluntaria, que incluyó preguntas de selección múltiple para obtener datos cuali-cuantitativos sobre su metodología de estudio.

Resultados:
Se obtuvo un total de 55 respuestas, donde se observa que un 74,5% de los residentes usa el computador como principal herramienta de estudio. Un 74,5% prefiere el sitio Radiopaedia.com como primera fuente de conocimiento, seguido de RadiologyAssistant.com, principalmente por que ambos se consideran rápidos y fáciles de utilizar.
El 92,7% visita RadioGraphics, siendo la revista de mayor interés.
El 55,6% de la muestra considera las clases teóricas presenciales como el método de enseñanza preferido para implementar con mayor frecuencia en su centro de formación.
El 7,3% de los residentes utiliza herramientas de inteligencia artificial en su formación, principalmente ChatGPT.

Conclusión:
os residentes de radiología en Chile prefieren ampliamente el sitio web Radiopaedia.com y la revista RadioGraphics como principales fuentes de conocimiento.
Las clases teóricas presenciales son el método de enseñanza preferido por los residentes para implementar en sus centros de formación.
El uso de la inteligencia artificial entre los residentes de radiología es aún incipiente.

Referencias:
1. Kessler AT, Bhatt AA. Radiology resident education - Keys to successful workstation teaching. Clin Imaging. 2022; 84: 84-86. doi: 10.1016/j.clinimag.2022.01.004.

2. Kelly AM, Gruppen LD, Mullan PB. Teaching and Assessing Professionalism in Radiology Resident Education. Acad Radiol. 2017; 24: 563-573. doi: 10.1016/j.acra.2017.02.004.

3. Maxfield CM, Heitkamp D, Chapman T, Koontz NA, Kohr JR, Grimm LJ. The Radiology Resident Education Research Alliance: The Evolution of a Multi-Institutional Research Cooperative. J Am Coll Radiol. 2022; 19: 586-589. doi: 10.1016/j.jacr.2021.12.006.

4. Kitchin DR, Applegate KE. Learing radiology: a survey investigating radiology resident use of textbooks, journals, and the internet. Acad Radiol. 2007; 14:1113-20. doi:10.1016/j.acra.2007.06.002.

Temas: Otro

Variantes anatómicas de la vía biliar y la importancia de su conocimiento previo a los procedimientos quirúrgicos.

Dr. Juan Pablo Barriga, Dr. Gabriel Minond. Dr. Nicolás Honores, Dr. Esteban Crisosto, Dr. Marcelo Castro, Dr. David Herquiñigo.

Objetivo:
Describir y explorar la relación entre las variantes anatómicas de la vía biliar y las lesiones iatrogénicas intraquirúrgicas, a través del análisis de casos clínicos en los que se reportaron lesiones de la vía biliar. Se busca principalmente estandarizar el reporte de estas variantes con el fin de prevenir en la medida de lo posible su lesión durante los procedimientos quirúrgicos.

Aproximación al problema:
La prevalencia de "variantes anatómicas" de la vía biliar es alta (39.5% -79.4%), por lo que conocer cada una de estas variantes y describir cuál tiene cada paciente previo a ser sometido a una intervención quirúrgica, podría disminuir complicaciones post operatorias.
Mediante la clasificación de Blumgart y de Adkins se estandariza la descripción de las variantes anatómicas de los conductos hepáticos y el conducto cístico respectivamente.
En el presente trabajo presentaremos casos de pacientes en la Clínica Indisa los cuales fueron ingresados por patología biliar aguda y posterior a la resolución quirúrgica evolucionan con lesión de la vía biliar.

Descripción de la serie de casos:
Se presentan casos mediante una revisión retrospectiva en nuestra institución. Se seleccionaron pacientes desde el 2010 con variantes anatómicas de la vía biliar descrita y su relación con una aparente lesión intraoperatoria de los conductos hepáticos o el conducto cístico.

Resumen/Conclusión:
Las variaciones anatómicas de la vía biliar son importantes tanto para el cirujano como para el radiólogo. La falla en reconocer estas estructuras anatómicas pueden derivar en una ligadura incorrecta derivando en complicaciones post operatorias.
Por consiguiente considerar un enfoque que incluye un diagnóstico oportuno y una descripción estandarizada utilizando las clasificaciones de Blumgart y de Adkins, podríamos reducir la incidencia de lesiones intraoperatorias de la vía biliar.

Referencias:
1. Csendes A, Wunkhaus R, Santa Cruz V, Medina E. Frecuencia de litiasis biliar en autopsias. Arch Soc Ciruj Chile 1971; 23: 36-40.
2. Ministerio de salud. Guía Clínica Colecistectomía preventiva en adultos de 35 a 49 años. Santiago, Chile: Minsal, 2010.
3. Ibáñez A Luis, Escalona P Alex, Devaud J Nicolás, Montero M Pablo, Ramirez W Eduardo, Pimentel Fernando et al . Colecistectomía laparoscópica: experiencia de 10 años en la Pontificia Universidad Católica de Chile. Rev Chil Cir 2007 Feb [citado 2021 Nov 19] ; 59(1): 10-15.
4. Csendes A, Wunkhaus R, Santa Cruz V, Medina E. Frecuencia de litiasis biliar en autopsias. Arch Soc Ciruj Chile 1971; 23: 36-40.
5. Tolino, M. J., Tartaglione, A. S., Sturletti, C. D., & García, M. I. (2010). Variedades Anatómicas del Árbol Biliar: Implicancia Quirúrgica. International Journal of Morphology, 28(4), 1235–1240.

Temas: Abdomen

Variantes anatómicas del sistema Uuinario, hallazgos radiológicos por TC y RX.

Descole Rijo W, Alderete P. E, Colombo, L; Córdoba A. M; Pérez M. F. ; Lioni, M. E.

Resumen:
Las variantes anatómicas del tracto urinario son un grupo de malformaciones congénitas, en su mayoría asintomáticas que suelen ser diagnosticadas de manera incidental mediante ecografía o TC de abdomen y pelvis, en la edad adulta. Algunos de ellos consultan por litiasis o dolor abdominal difuso.

Clasificación:
Número: Agenesia unilateral (1 de cada 2000 nacidos vivos); bilateral, incompatible con la vida; riñón supernumerario.
Rotación: La malrotación sucede tras el ascenso del riñón a la región lumbar, para ubicarse en la fosa renal correspondiente. Debe rotar sobre sí mismo 90° partiendo desde una posición ventral, en dirección medial.
Posición: Se encuentran dentro las ectopias renales.
Simple: riñón que durante su ascenso hacia la fosa renal, conserva su dirección, sin cruzar la línea media. Siendo más frecuente la malformación unilateral.
Cruzada: consiste en el riñón que cruza la línea media durante el proceso migratorio ascendente, quedando en posición contralateral y caudal a su ubicación tradicional. El uréter presenta desembocadura normal, por lo tanto, debe atravesar la línea media.
El riñón ectópico, generalmente exhibe un tamaño normal o levemente disminuido con respecto al riñón eutopico, pero manteniendo su correcta funcionalidad. Están asociados a variantes anatómicas del origen de la arteria renal, representando una característica distintiva para el diagnóstico diferencial con ptosis renal, donde la longitud de la arterial y uréter son normales.
Fusión: pudiendo ser parcial, como el caso del riñón en herradura, cuya unión se desarrolla a través de los polos inferiores, o total, denominándose riñón ´en torta´
Tamaño: Hipoplasia renal.
De la pelvis y uréter, ejemplo, dobles sistemas caliciales completos o incompletos.

Conclusión:
Reconocer las variantes anatómicas renales resulta relevante a la hora de valorar pacientes con sintomatología litiásica o ante la necesidad de realizar procedimientos quirúrgicos abdominales que puedan comprometer la perfusión y desencadenar una insuficiencia renal. El método gold estándar para su diagnóstico consiste en UROTC con contraste endovenoso, con posterior reconstrucción 3D del volumen tardío.

Referencias:
Borrega Harinero, C., Lorenzo Quesada, V., Hidalgo Ramos, F. J., Sánchez Romero, I., De Lara Bendahan, V., & Lara Fernández, S. M. (2018). Hallazgos radiológicos en las malformaciones congénitas del aparato urinario. Seram. Recuperado a partir de https://piper.espacio-seram.com/index.php/seram/article/view/175
Martínez RR, Rodríguez EF, Esquena S, Sánchez FM, Millán RF, Villavicencio MH. Ectopia renal: simple y cruzada con fusión. Actas Urol Esp. 2007;31(3):297
García RJ, González AR, Miranda AO, Fernández GJ y Regadera SF. Ectopia renal cruzada fusionada (ectopia inferior). Archivos Españoles De Urología. 2007
De Peralta Fontela, G. P., Romero Díaz B., Pérez González J., López Morales L., Ávila Suárez R., & Fuentes Pavón R. (2018). ANOMALIAS CONGENITAS DEL RIÑON Y DEL TRACTO URINARIO(CAKUT).: Utilidades y recomendaciones de los métodos de imagen. Seram. https://piper.espacio-seram.com/index.php/seram/article/view/284

Temas: Abdomen

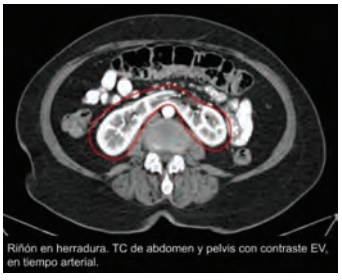
Riñón en herradura. TC de abdomen y pelvis con contraste EV, en tiempo arterial.


Reconstrucción 3D de vías urinarias. Riñón derecho supernumerario (flecha amarilla); doble sistema excretor incompleto (flecha roja).

VIH y sus manifestaciones en el Sistema Nervioso Central: Lo que todo radiólogo debe saber.

Peñailillo A, Peñailillo E, Bravo S

Introducción:
La infección por VIH sigue siendo un problema de salud pública relevante a nivel global y en nuestro país, constituyendo una causa importante de morbimortalidad en algunas regiones del planeta y transformándose en una enfermedad crónica en sectores con mejor acceso a terapia antirretroviral. La infección por VIH presenta múltiples manifestaciones en el SNC, producidas tanto por el efecto directo del virus y su reacción inflamatoria, como por las múltiples potenciales infecciones oportunistas y neoplasias asociadas. Múltiples de ellas presentan patrones característicos en imágenes, que permiten establecer un diagnóstico diferencial acotado y clínicamente apropiado.

Objetivos educacionales:
-Describir los hallazgos imagenológicos típicos de la encefalitis y leucoencefalopatía por VIH, considerando su etiopatogenia y aspectos clínicos relevantes.
- Ilustrar las infecciones oportunistas más frecuentes y sus patologías asociadas, incluyendo toxoplasmosis, criptococosis y leucoencefalopatía multifocal progresiva (LMP), con énfasis en el diagnóstico diferencial con encefalitis por VIH y las neoplasias más frecuentemente asociadas, incluyendo Sarcoma de Kaposi y Linfomas.
- Examinar los aspectos clínicos e imagenológicos relevantes del síndrome inflamatorio de reconstitución inmune (neuro-IRIS).
- Proponer un algoritmo de enfrentamiento clínico - radiológico con orientación etiológica, basado en los patrones en imágenes y elementos clínicos pertinentes.

Desarrollo del tema:
- Introducción. Relevancia epidemiológica de la infección por VIH. Rol de las neuroimágenes
- Encefalitis y leucoencefalopatía por VIH. Diferenciación con PML
- Infecciones oportunistas y patologías asociadas: hallazgos típicos y diagnóstico diferencial
- Toxoplasmosis
- Criptococosis
- Leucoencefalopatía Multifocal Progresiva (LMP)
- Tuberculosis
- Otras encefalitis (CMV, Herpes)
- Síndrome Inflamatorio de Reconstitución Inmune (neuro-IRIS)
- Sarcoma de Kaposi y Linfomas asociados a VIH
- Algoritmo clínico - radiológico de trabajo, con orientación etiológica
- Resumen

Referencias:
1. Smith AB, Smirniotopoulos JG, Rushing EJ. Central Nervous System Infections Associated with Human Immunodeficiency Virus Infection: Radiologic-Pathologic Correlation1. RadioGraphics. Published online November 1, 2008. doi:10.1148/rg.287085135

2. Offiah CE, Naseer A. Spectrum of imaging appearances of intracranial cryptococcal infection in HIV/AIDS patients in the anti-retroviral therapy era. Clinical Radiology. 2016;71(1):9-17. doi:10.1016/j.crad.2015.10.005

3. Sakai M, Higashi M, Fujiwara T, et al. MRI imaging features of HIV-related central nervous system diseases: diagnosis by pattern recognition in daily practice. Jpn J Radiol. 2021;39(11):1023-1038. doi:10.1007/s11604-021-01150-4

4. Marcus C, Feizi P, Hogg J, et al. Imaging in Differentiating Cerebral Toxoplasmosis and Primary CNS Lymphoma With Special Focus on FDG PET/CT. American Journal of Roentgenology. 2021;216(1):157-164. doi:10.2214/AJR.19.22629

5. Post MJD, Thurnher MM, Clifford DB, et al. CNS–Immune Reconstitution Inflammatory Syndrome in the Setting of HIV Infection, Part 1: Overview and Discussion of Progressive Multifocal Leukoencephalopathy–Immune Reconstitution Inflammatory Syndrome and Cryptococcal–Immune Reconstitution Inflammatory Syndrome. American Journal of Neuroradiology. 2013;34(7):1297-1307. doi:10.3174/ajnr.A3183

Temas: Neurorradiología

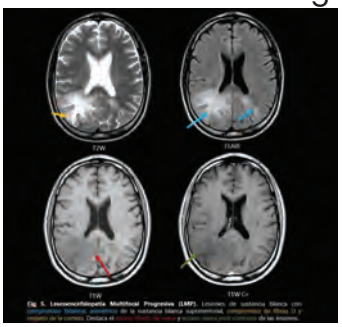

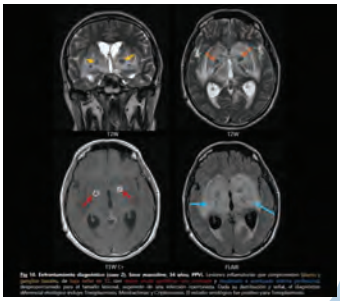

EMPRESAS AUSPICIADORAS

DIAMANTE

atrys

mindray
healthcare within reach

SIEMENS Healthineers

PHILIPS

PLATINO

BAYER

ORO

ARQUIMED INNOVACION

SAMSUNG

Dedalus

aws

GE HealthCare

Global Ultrasonido

Guerbet

HOSER INGENIERIA HSI

PLATA

AGFA HealthCare

Datamedica
TECNOLOGIA EN IMAGENES

E&G Medical Systems

Medical Market

Plus Medical
Equipos Médicos

TI MED
Experiencia en imágenes médicas

TECNOIMAGEN
SOLUCIONES TECNOLÓGICAS EN IMAGENOLOGÍA MÉDICA

BRONCE

Andover
Alianza Médica

Dimara Ltda.

DATASCAN
MEDICAL SOLUTIONS

FUJIFILM
Value from Innovation

International Clinics

medizintechnik

smartVision
SOLUCIONES MÉDICAS

MED PLAN VINNO

COBRE

InteliMed.ai

COLABORAN

AMOLCA

JOYAS J.C.

MedBooks
Libros Médicos y Odontológicos

PETRAZUL

25°

CONGRESO CHILENO DE RADIOLOGÍA

SOCIEDAD CHILENA DE RADIOLOGIA

SAVE the DATE

CChR 2024

3 al 5 de OCTUBRE

Directora: Dra. Julia Alegría

Una radiología para las nuevas generaciones



Metropolitan,
Santiago, Chile

RSNA SPOTLIGHT COURSE